



**COMPARAÇÃO ENTRE DOIS TIPOS DE FILTROS TOMOGRÁFICOS E SUA
RESPECTIVA IMAGEM NORMAL EM TOMOGRAFIA COMPUTADORIZADA DE FEIXE
CÔNICO DA REGIÃO MANDIBULAR DE PACIENTES DA PO-UEA.**

RICARDO VEIGA BEZERRA

Manaus – Amazonas

2017

UNIVERSIDADE DO ESTADO DO AMAZONAS - UEA
ESCOLA SUPERIOR DE CIÊNCIAS DA SAÚDE - ESA
CURSO DE ODONTOLOGIA

**COMPARAÇÃO ENTRE DOIS TIPOS DE FILTROS TOMOGRÁFICOS E SUA
RESPECTIVA IMAGEM NORMAL EM TOMOGRAFIA COMPUTADORIZADA DE FEIXE
CÔNICO DA REGIÃO MANDIBULAR DE PACIENTES DA PO-UEA.**

RICARDO VEIGA BEZERRA

Trabalho de conclusão de curso na forma de pesquisa científica apresentado ao curso de graduação em Odontologia da Universidade do Estado do Amazonas como requisito obrigatório para obtenção do título de cirurgião-dentista.

Orientador: Prof. Msc. Flávio Tendolo Fayad

Manaus – Amazonas

2017

TERMO DE APROVAÇÃO

O **Ac. Ricardo Veiga Bezerra** foi aprovado mediante apresentação de conteúdo teórico e oral do trabalho intitulado **COMPARAÇÃO ENTRE DOIS TIPOS DE FILTROS TOMOGRÁFICOS E SUA RESPECTIVA IMAGEM NORMAL EM TOMOGRAFIA COMPUTADORIZADA DE FEIXE CÔNICO DA REGIÃO MANDIBULAR DE PACIENTES DA PO-UEA**, considerado o mesmo, seu Trabalho de Conclusão de Curso.


BANCA EXAMINADORA



Prof. Msc. Flávio Tendolo Fayad (Orientador)



Prof. Dr. Diego Ferreira Regalado



Prof. Msc. Joelson Rodrigues Brum

Manaus, 22 de junho de 2017.

Dedico tudo a Deus, que iluminou meus caminhos nessa imensa jornada que é a graduação, e por ser tão presente em tudo o que tenho passado e o que ainda irei de passar, obrigado.

AGRADECIMENTOS

Aos meus pais por todo amor, carinho, incentivo e apoio incondicional. Aos meus irmãos Leonardo, Diego e Thiago por estarem sempre ao meu lado, e nos momentos de minha ausência dedicados ao estudo e atenção aos meus pacientes, sempre fizeram entender que o futuro é feito a partir de momentos dedicados no presente. Agradeço também ao restante de minha família que direta ou indiretamente se fizeram presente nesses 5 anos de muito estudo e aprendizado, a vocês deixo meu amor incondicional.

Aos meus avós, que por, mas que não estejam presentes entre nós, sei que estão juntos à Deus e vibrando com minhas vitórias e me consolando nos momentos mais difíceis, então a vocês deixo minha eterna saudade e a certeza de que um dia estaremos juntos novamente.

À minha cidade Manaus, onde nasci e que me deu a oportunidade de cursar e seguir nessa bela e árdua profissão, que é ser Cirurgião-Dentista. Ao Colégio Militar de Manaus por me tornar um cidadão disciplinado e com uma base intelectual de excelência, me preparando ao ensino superior.

À Universidade do Estado do Amazonas, que nesses últimos 5 anos se fez meu segundo lar, a qual tenho orgulho de ter ingressado como acadêmico do curso de Odontologia. A todos os amigos verdadeiros que fiz na graduação e que certamente levarei para minha vida profissional e pessoal. A minha dupla nas clínicas, Rafael, pelos momentos descontraídos e muito proveitosos. Ao professor Flávio Fayad, por toda confiança e apoio, acreditando no meu potencial, junto com as residentes em CTBMF da UEA Hannah e Gilcinete, o trabalho de pesquisa de conclusão de curso. Aos demais residentes, Dirceu, Rafael, Saulo e Marina, pela amizade e incentivo.

Agradeço aos demais professores da UEA por toda transmissão de conhecimento, amizade, paciência e, sobretudo a demonstração de amor que os mesmos possuem na estrada da docência e pela odontologia.

Aos demais amigos, em especial Vdson Jr., pela paciência e grandiosa amizade construída nesses últimos 5 anos, caminhando juntos, e assim espero por muitos outros mais.

Obrigado

“Fazer parte de uma equipe requer muito mais do que boas amizades, nem sempre seus amigos serão bons companheiros profissionais, por isso, procure conhecer cada membro e suas peculiaridades, não se esquecendo de conhecer a si a fundo, só assim saberás o quão importante você é na equipe; ajude, estude, seja ético e profissional, afinal, sua equipe merece o seu melhor e seus pacientes a sua excelência.”

RESUMO

Os avanços das técnicas tomográficas da região de cabeça e pescoço para aplicações clínicas data do início da década de 70, onde passou a ser bastante estudada, atraindo o interesse dos cirurgiões dentistas, principalmente nas áreas de Ortodontia, Diagnóstico Bucal, Cirurgia e Traumatologia Bucomaxilofacial e Implantodontia, levando o surgimento da Tomografia Computadorizada de Feixe Cônico (TCFC), sendo indicada especialmente para a região dentomaxilofacial. Ela possui vantagens e facilidades quando comparada a Tomografia Computadorizada Fan Beam (TCFB). Sabe-se que exames por imagens estão sujeitos à perda de qualidade, permitindo o surgimento de ferramentas inseridas nos softwares, os filtros tomográficos. Foi avaliado neste trabalho a influência da aplicação dos filtros Angio Sharpen Medium 5x5 (ASM) e Smooth 3x3 (S), comparando-os entre si e com a imagem real obtida da TCFC, selecionando o melhor filtro tomográfico para eventuais tratamentos da região mandibular. Foram feitas coletas de dados quantitativos e qualitativos. A pesquisa foi realizada com cinquenta TCFCs, sendo vinte e cinco do gênero masculino e vinte e cinco do gênero feminino. Vinte avaliadores participaram da pesquisa, sendo dez acadêmicos de odontologia e dez cirurgiões bucomaxilofaciais. As imagens tomográficas da região do canal mandibular foram analisadas seguindo uma hierarquização de qualidade de imagem pré-definida. Com base nos resultados obtidos, foi concluído que a TCFC possui mais vantagens que a TCFB, dentre elas a redução da exposição do paciente à radiação ionizante, acarretando em uma baixa dose de radiação utilizada para se obter uma imagem de qualidade. O filtro ASM se destacou como o melhor filtro a ser utilizado para a visualização do canal mandibular.

Palavras-chave: TCFC, filtros tomográficos, canal mandibular.

ABSTRACT

The advances in tomography techniques of the head and neck region for clinical applications started in the early 70's. It has become widely studied, attracting the interest of dentists, especially in the areas of Orthodontics, Oral Diagnosis, Oral and maxillofacial Surgery and Traumatology and Dental Implants, enabling the appearance of Cone Beam Computed Tomography (CBCT), being indicated especially for the dentomaxillofacial region. It has advantages and facilities when compared to Fan Beam CT. It is known that imaging exams are subject to loss of quality, allowing the emergence of tools inserted in the softwares, the tomographic filters. The influence of Angio Sharpen Medium 5x5 (ASM) and Smooth 3x3 (S) filters was evaluated, comparing them with each other and with the actual image obtained from the CBCT, selecting the best tomographic filter for eventual treatments of the mandibular region. Quantitative and qualitative data were collected. The research was performed with fifty CBCTs, twenty-five of the male gender and twenty-five of the female gender. Twenty evaluators participated in the research, with ten dental students and ten oral maxillofacial surgeons. The tomographic images of the mandibular canal region were analyzed following a hierarchy of pre-defined image quality. Based on the results, it was concluded that CBCT has more advantages than FBCT, among them the reduction of the patient's exposure to ionizing radiation, as well as the low dose of radiation used to obtain a quality image. The ASM filter stood out as the best filter to be used for visualization of the mandibular canal.

Key words: CBCT, tomographic filters, mandibular canal.

LISTA DE FIGURAS

- Figura 1.** Imagem com o filtro de realce Angio-Sharpen medium 5x5 (A), imagem original (B) e imagem com o filtro de suavização Smooth 3x3 (C).30
- Figura 2.** Equipamento tomográfico ICAT® (Imaging System, United States of America, 2008), utilizado para obtenção das TCFC.31
- Figura 3.** Software ICATVISION™ (Imaging Sciences International, 2004-2008), utilizado para obtenção das imagens, cortes e filtros usados no trabalho.32

LISTA DE TABELAS

Quadro 1. Escores adotados para hierarquização da qualidade de imagem.....	32
Tabela 1. Quantificação do total da qualidade das imagens em relação aos seus respectivos filtros, avaliados por cirurgiões bucomaxilofaciais no ano de 2017.	33
Tabela 2. Quantificação do total da qualidade das imagens em relação aos seus respectivos filtros, avaliados por acadêmicos do curso de odontologia da UEA no ano de 2017.....	34
Tabela 3. Quantificação do total da qualidade das imagens em relação aos seus respectivos filtros, avaliados por cirurgiões bucomaxilofaciais e acadêmicos do curso de odontologia da UEA no ano de 2017.	34

SUMÁRIO

1. INTRODUÇÃO	12
2. OBJETIVOS	15
2.1 Objetivo geral	15
2.2 Objetivos específicos	15
3. REVISÃO DA LITERATURA	16
4. MATERIAIS E MÉTODO	30
5. RESULTADOS	33
6. DISCUSSÃO	35
7. CONCLUSÃO.....	39
8. REFERÊNCIAS BIBLIOGRÁFICAS	40
ANEXOS.....	43
FOLHA DE ROSTO CEP	43
CARTA DE ANUÊNCIA.....	44
TERMO DE APROVAÇÃO DO CEP	45
FOLHA DE RESPOSTA UTILIZADA NA PESQUISA.....	46

1. INTRODUÇÃO

A odontologia tem se beneficiado dos avanços tecnológicos de técnicas tomográficas da região de cabeça e pescoço para aplicações clínicas desde o início da década de 70. Essa técnica é baseada em raios-X, uma vez que torna possível examinar o encéfalo e, com maior clareza, os limites do sistema ventricular e as partes ósseas do crânio. O aparelho tomográfico consiste em uma fonte de raios-X que é acionada ao mesmo tempo em que realiza um movimento circular ao redor da cabeça do paciente, emitindo um feixe de raios-X em forma de leque. No lado oposto a essa fonte, estão localizados detectores que transformam a radiação em um sinal elétrico que é convertido em imagem digital tridimensional. Dessa maneira tornando as imagens correspondentes a secções (“fatias”) do crânio. A intensidade (brilho) reflete a absorção dos raios-X tornando capaz de ser medida em uma escala, unidades Hounsfield (AMARO; YAMASHITA, 2001).

Em virtude das dificuldades e limitações de obtenção de informações para um diagnóstico partindo do uso de radiografias convencionais, as imagens tridimensionais obtidas a partir da tomografia computadorizada (TC), passaram a atrair o interesse dos cirurgiões dentistas (CD) no cenário odontológico contemporâneo, principalmente nas áreas de Ortodontia, Diagnóstico Bucal, Cirurgia e Traumatologia Bucomaxilofacial e na Implantodontia (GARIB et al., 2007).

Sendo um tema atual, passou a ser bastante estudado mundialmente, possibilitando o surgimento de um tipo de TC indicada especialmente para a região dentomaxilofacial, a Tomografia Computadorizada de Feixe Cônico (TCFC). Tendo seus primeiros relatos na literatura ao final da década de 90 por italianos, da Universidade de Verona no ano de 1998. Sendo mais barata e relativamente menor do que a TC tradicional. Porém, a única característica que apresentam em comum é o uso de radiação x, sendo diferenciada no princípio pelo qual são obtidas e processadas as imagens, tais como a dose de radiação, aquisição da imagem, tempo de escaneamento, recursos do exame, qualidade de

imagens e produção de artefatos, além das características físicas e econômicas do aparelho de TCFC, acima citadas (GARIB et al., 2007).

Devido suas vantagens e facilidades, diferentemente da tomografia computadorizada fan bean (TCFB), a TCFC passou a ser indicada no planejamento para colocação de implantes, planejamentos ortodônticos, em casos endodônticos complexos, planejamento de extração de dentes impactados, planejamento de cirurgias da região de cabeça e pescoço, para complementar diagnósticos de patologias maxilofaciais, além de casos de fraturas dento-alveolares (TÁVORA, 2011).

Porém sabe-se que exames por imagens estão sujeitos à perda de qualidade, e a TCFC não foge a esse aspecto. Por conta disso, existem técnicas para imagem digital disponíveis no mercado, as quais filtram a imagem, tendo como principal objetivo o aumento da qualidade da mesma por meio da remoção de ruídos, sendo este qualquer aspecto que desfavoreça as características de uma imagem, deteriorando sua interpretação. Esses problemas podem ocorrer devido ao tempo de aquisição da imagem, a miliamperagem, o espaçamento da imagem base, tamanho do voxel e campo de visão (FOV), e o refinamento dos algoritmos de reconstrução (TÁVORA, 2011).

Existem disponíveis nos softwares, filtros de realce de limites e filtros de suavização de imagem, que tem como objetivo diminuir o ruído presente nas imagens digitais. São ferramentas que utilizam algoritmos matemáticos que auxiliam na qualidade da imagem, aumentando ou reduzindo suas características específicas. Os filtros de realce acentuam as transições nos níveis de densidade, aumentando o contraste e tornando mais evidente os limites entre as estruturas. Os filtros de suavização agem de forma com que ocorra um equilíbrio nos valores dos pixels, resultando em uma imagem com menos granulação e com tons de cinza mais uniformes. Inúmeros filtros são disponibilizados em softwares, contudo é importante considerar em qual parte da imagem o aplicativo atua, assim como compreender as propriedades específicas dos diferentes tipos de processamento da

imagem, pois um realce utilizado para aumentar o contraste para detecção de lesões de cárie pode dificultar a identificação do contorno da crista alveolar. (KOOB et al., 2004).

Além de facilitar a leitura de imagens, os filtros digitais podem compensar eventuais perdas de qualidade de imagens que tenham como causa a subexposição. Sendo assim, a utilização dos mesmos, pode permitir a redução ainda maior da dose de radiação X, a qual o paciente é exposto (TÁVORA, 2011).

A utilização de imagens 3D, através da TCFC, nas diferentes áreas da odontologia é de suma importância, pois propicia um planejamento mais amplo e detalhado dos possíveis tratamentos a serem firmados em pacientes no decorrer da vida clínica dos cirurgiões-dentistas (CD), como mencionado por outras literaturas de cunho nacional e global referenciadas no decorrer deste trabalho.

Os filtros tomográficos vieram a corroborar na qualidade da imagem obtida, fazendo-se necessário um estudo mais ampliado e direcionado ao uso dos mesmos em exames tomográficos rotineiros. Mas, para isso é de fundamental importância à reciclagem dos CDs, para que usufruam do aparelho tomográfico e de seus softwares de forma correta, obtendo assim diagnósticos mais precisos, corretos e com menor tempo de exposição à radiação-X, promovendo e melhorando a saúde da população.

2. OBJETIVOS

2.1 Objetivo geral

- Apontar as principais vantagens e desvantagens da tomografia computadorizada de feixe cônico (TCFC) em relação à tomografia computadorizada multislice (TCMS).

2.2 Objetivos específicos

- Avaliar a influência da aplicação de filtros de realce e suavização na qualidade da imagem de tomografia computadorizada de feixe cônico (TCFC), quando da visualização de estruturas anatômicas, assim como identificar as estruturas que apresentam melhor visualização nessa modalidade de exame por imagem, o canal mandibular em questão;

- Aplicar os filtros de imagem Angio-Sharpen Medium 5x5 e Smooth 3x3 em um sistema de TCFC, avaliando a visibilidade do canal mandibular seguindo uma escala de qualidade de imagem pré-determinada;

- Selecionar o melhor tipo de filtro tomográfico, dentre os escolhidos, para a região de mandíbula, a fim de obter uma imagem com a menor distorção do real possível, empregando o mesmo como exame complementar colaborador de eventuais tratamentos da região mandibular.

3. REVISÃO DA LITERATURA

Segundo Latarjet e Ruiz (1996), a mandíbula é um osso simétrico, impar, mediano e móvel, situado na parte inferior da face. Formada por um corpo de concavidade posterior em forma de ferradura; suas extremidades dirigem-se verticalmente para cima, formando, com o corpo, um ângulo quase reto. Sendo a mandíbula um osso extremamente sólido, devido à espessura do tecido ósseo compacto em sua formação, apresenta um tecido ósseo esponjoso que rodeia os alvéolos dentários e contém o canal mandibular que possui certo número de canais secundários. Este canal, por sua vez, leva a passagem do nervo alveolar inferior juntamente com artéria alveolar inferior, indo até a região do forame mental formando uma bifurcação para terminar nos ramos mental e incisivo.

Wenzel & Gröndahl (1995), ao relatar em sua pesquisa a respeito do uso da radiografia digital no consultório odontológico, ratificaram que todos os sistemas digitais dispõem de ferramentas que facilitam a interpretação das imagens, como por exemplo, filtros de realce de contraste e de suavização, opções de medições lineares e angulares, apresentação de histograma, janelas, opções de ampliação e rotação da imagem. As imagens digitais podem ser manipuladas, melhoradas, armazenadas e compartilhadas entre profissionais, reintegrando-as de grande potencial de utilização. Além dos benefícios de diagnóstico, as técnicas também têm vantagens ambientais, incluindo uma menor utilização de recursos, e de doses de radiação.

Arai et al. (1999) em sua pesquisa relatou que a tomografia computadorizada de feixe cônico foi pioneira no final da década de 90. Sendo um sistema de escaneamento indicado para a região oral e maxilofacial, pois utiliza baixa dose de radiação, diminuição de artefatos causados por metais, custo reduzido, acessibilidade e manipulação mais fácil, quando comparada a tomografia computadorizada multislice (TCMS); Todavia, TCMS ainda é considerada a melhor escolha para a análise da densidade óssea usando a escala de unidade Hounsfield (HU). O escaneamento feito pela TCFC ajuda no

planejamento de implantes, permitindo a medição entre a distância da crista alveolar e do canal mandibular, evitando assim, a impactação do nervo alveolar inferior (NAI), perfuração ou seccionamento do nervo lingual na região posterior de mandíbula, podendo também avaliar a densidade e qualidade do osso, ajudando assim no planejamento de implantes. Na maxila, atenção especial para o canal nasopalatino e seio maxilar.

Garib et al. (2007), elaboraram um trabalho com o objetivo de informar e atualizar o profissional da área odontológica a respeito da TC, incluindo informações relacionadas à aquisição de imagens, dose de radiação e interpretação do exame tomográfico, com distinção entre a tomografia computadorizada tradicional e a tomografia computadorizada de feixe cônico. Foram utilizadas nessa pesquisa imagens tomográficas de pacientes com discrepâncias clínicas envolvendo maxila e mandíbula. Observou assim o grande avanço no que se trata de TCFC, que resultou na redução da exposição à radiação e da excelente qualidade da imagem, mostrando uma utilização mais abrangente da tomografia computadorizada de feixe cônico na Odontologia e na Ortodontia. Com a elucidação de novos conhecimentos gerados pela visão tridimensional do crânio e da face, possibilitando a redefinição de metas e planos terapêuticos ortodônticos mais precisos.

Parks (2000) verificou em sua pesquisa que os avanços tecnológicos nos últimos 25 anos dos sistemas digitais, fizeram da tomografia computadorizada (TC) um componente com grande potencial entre o arsenal de exames por imagem utilizados por cirurgiões-dentistas. Sendo suas principais indicações na Odontologia, mensuração de condições patológicas, fraturas complexas da face, avaliação da articulação temporomandibular e dos seios paranasais e no planejamento de múltiplos implantes.

Scarfe e Farman (2008) relataram em sua pesquisa que devido as suas vantagens e facilidades, a TCFC tem sido utilizada em várias áreas da Odontologia, incluindo exame da articulação temporomandibular, em casos ortodônticos, como na realização de cefalometria tridimensional, em casos endodônticos, incluindo lesões periapicais e

reabsorção radicular (interna e externa), planejamento para colocação de implantes, e também em casos de fraturas dentoalveolares.

Soares et al. (2011), elaboraram um trabalho com a intenção de fornecer informações aos Cirurgiões-dentistas sobre os tipos de tomografias, sua evolução e características desse sistema de obtenção de imagens. Pois sabiam que poucos cirurgiões dentistas tinham conhecimento sobre esse assunto. Por isso procuraram colher o máximo de informações relacionadas aos três tipos de tomografia e compacta-las de modo a informatizar esses profissionais. Apresentando algumas indicações, vantagens, desvantagens e funcionamento dos diferentes sistemas de tomografia. Através da coleta de informações na literatura, chegaram à conclusão que o sistema de tomografia computadorizada volumétrica de feixe cônico (Cone Beam) apresenta mais vantagens do que os outros sistemas e, apesar do alto custo dos aparelhos, a tendência é que o sistema Cone Beam seja cada vez mais solicitado para exames na Odontologia.

Para Kwong et al. (2008) a TCFC e a TC apresentam somente uma característica em comum, a utilização de raios X. Sendo sua engenharia e o tamanho do aparelho, o princípio da aquisição e do processamento da imagem, assim como, o custo do aparelho e a dose de radiação, a qual é até quatro vezes menor, são completamente diferentes da TC.

Tahmaseb, Clerck, Wismeijer (2009), descreveram um conceito diferenciado em cirurgia guiada, tendo como base a utilização de imagens tomográficas e processamento desses dados em software de planejamento elaborados no computador, com o objetivo de obter um guia cirúrgico digital e não-estereolitográfico, sendo utilizado como referência para mini-implantes capazes de transferir informações a partir do computador para o paciente. Possibilitando com isso, o planejamento digital do tratamento, com a finalidade de projetar e fabricar um guia cirúrgico, além de posterior confecção de uma superestrutura definitiva que será colocada na hora da cirurgia. Obtiveram como resultado após 2 semanas da implantação da estrutura definitiva, ausência de dor pós-

operatória ou desconforto, possibilitando o paciente comer e mastigar. Além de estética e conforto satisfatórios; Aos 6 meses, ausência de dor e desconforto e alta satisfação com a PT implanto suportada; Após 1 ano, foi elaborado a medição da ósseo integração, através do Ostell (aparelho que mede a ósseo integração), e profundidade de sondagem, resultando em um quociente de estabilidade dos implantes que variam de 70% à 80%.

Azari e Nikzad (2008), fizeram um trabalho com objetivo de mostrar uma abordagem previsível para o tratamento sem retalho de 2 pacientes através de princípios da cirurgia de implante guiada por computador. Nesse estudo foi utilizado programas interativos de software de computador, além de técnicas radiográficas em 3D, como a tomografia computadorizada (TC), a qual dá a localização exata de cada implante planejado, sendo fabricado posteriormente guias cirúrgicos, através do modelo estereolitográfico, que podem ser utilizados através de 2 métodos diferentes, sendo o primeiro, o uso de vários guias de perfuração cirúrgico personalizados com diferentes diâmetros de tubos; no segundo, através de tubos de metal permutáveis, o qual controlará a profundidade da osteotomia necessária para a inserção do implante. Obtiveram como resultado com o uso dessa sofisticada técnica, benefícios substanciais em potencial para a saúde pública. Porém, chegaram à conclusão que faz necessárias mais pesquisas para justificar o uso desse tipo de abordagem cirúrgica moderna.

Mandelaris et al. (2010) publicou um artigo com o objetivo de ampliar o conhecimento sobre implantes dentários guiados por computador, relacionando conceitos como, precisão e cirurgia completamente guiada por TC em implantes de conexão interna. Essa pesquisa foi realizada com 3 pacientes, com o intuito de demonstrar a aplicação e a versatilidade do guia cirúrgico preciso, baseado em TC na prática clínica. Todos os pacientes, foram tratados usando o sistema Navigator SurgiGuide (Biomet 3i e Materialise Dental). Além desse sistema, foi utilizado um software de computador para planejamento de implante dentário a partir de CT (Sim Plant Planner, Materialise Dental), com a finalidade de planejamento de diagnóstico e tratamento. Adotou a seguinte

metodologia: no paciente 1, fez-se uso de um guia de redução óssea estereolitográfico, com a finalidade de fazer uma osteoplastia precisa e guiada, na região da mandíbula. Usou-se 5 implantes endósseos NanoTite Certain (Biomet 3i) e uma prótese de carga imediata fabricada pré-cirurgicamente foi instalada sobre os implantes. Foi obtido como resultado após 4 meses da cirurgia a confirmação da ósseo integração, fazendo-se a troca da prótese de carga imediata por uma metalocerâmica fixa. Na paciente 2, foi elaborado um plano de tratamento utilizando cirurgia de implante precisa guiada por CT para colocação imediata de uma restauração provisória fixa. Foi verificado estabilidade do implante através do Navigator SurgiGuide, o que permitiu a colocação precisa do implante sem retalho, sob orientação total (Osseotite Certain, Biomet 3i). Como resultado após 3 meses, cicatrização sem complicações, sendo terminada a parte protética do tratamento. Chegou-se a conclusão que o uso da cirurgia de precisão totalmente guiada baseada em CT, favorece uma cirurgia de implante minimamente invasiva, além de seus benefícios clínicos, como dor e inchaço reduzidos associando a técnicas de retalho aberto. Porém, ao se utilizar desse tipo de técnica, exige-se uma maior atenção aos detalhes de todas as fases do tratamento, pois se tem um risco mais elevado. O uso de modelagem clínica de protótipos rápidos e implantodontia dentária guiada por computador fornece capacidade impar de obtenção de resultados cirúrgicos precisos, facilidade na fabricação de próteses pré-cirúrgicas e permite a entrega de dentes provisórios no dia da cirurgia.

Mol (2000) explicou que ruído é um termo vasto, sendo utilizado para definir qualquer aspecto que degrade/distorça as características de uma imagem. Sendo eles classificados como de alta frequência ou de baixa frequência, podendo ser aleatório ou periódico. Segundo ele, ao se estudar a aplicação de ferramentas de processamento de imagem na odontologia, relatou que o objetivo do processamento de imagens é tornar suas estruturas mais evidentes. Para imagens digitais existem softwares que filtram as imagens processadas, conhecidas como filtros de realce de limites e filtros de suavização,

tendo como objetivo na maioria dos casos, aumentar a qualidade da imagem por meio da remoção de alguma forma de ruído.

Segundo Perrella (2006), TC é a técnica de escolha para o exame de afecções da cavidade bucal e estruturas anexas, pois permite visualização de tecidos moles e duros em um único exame sem sobreposição de imagens. Oferecendo um significativo avanço no que se refere à definição de lesões maxilo-faciais, apresentando uma excelente resolução anatômica. Porém um dos problemas que ocorre com a TC, é o aparecimento de artefatos devido a restaurações metálicas dentárias. Estes artefatos atrapalham a interpretação das imagens, dificultando a visualização de lesões. A intenção deste estudo foi avaliar a validade de dois protocolos de TC, em cortes axiais, na observação de lesões simuladas na mandíbula e a influência dos artefatos dentários metálicos. Foram realizadas TCs, em dois protocolos, de mandíbulas secas, nas quais foram executadas perfurações simulando lesões. As imagens foram realizadas em dois momentos: na presença e na ausência de restaurações dentárias metálicas. Dois observadores, previamente calibrados, observaram as imagens de acordo com diversos critérios. Como resultado observou-se que a sensibilidade e a especificidade para detecção de lesões foram de 100% nos dois protocolos, porém a detecção do número de lojas das lesões multiloculares e a determinação da localização precisa e invasão precoce para medular, obteve valores menores na determinação de sua validade, sendo estes significativamente influenciados pela presença de artefatos e a espessura de corte da imagem.

Miles et al. (2016) relataram em um estudo retrospectivo, tendo como objetivo determinar a visibilidade do canal mandibular (CM) em imagens de tomografia computadorizada de feixe cônico (TCFC), se a visibilidade do mesmo era afetada por gênero, localização e/ou idade. Para isso utilizou 360 TCFC, as quais foram examinadas por um radiologista maxilofacial certificado, um periodontista certificado e por um residente em periodontia. As imagens examinadas foram cortadas transversalmente no primeiro pré-molar (1PM), segundo pré-molar (2PM), primeiro molar (1M) e segundo molar

(2M), por todos os examinadores e registradas como presentes ou ausentes. Obteve como resultado a identificação do CM em 204 regiões. Mostrou também que a idade teve um efeito significativo na visibilidade do CM. O gênero também mostrou efeito significativo, sendo que a visibilidade do CM foi maior nos homens do que nas mulheres no geral. A localização teve efeito também, porém diferiu quanto a idade e por sexo. Logo, pode-se concluir que o CM foi visualizado em pouco mais da metade das imagens obtidas das TCFC. Idade, sexo e localização apresentaram efeitos significativos sobre a visibilidade do CM.

Para Kositbowornchai et al. (2004), filtros são ferramentas que usam algoritmos matemáticos com o objetivo de reduzir ou evidenciar características específicas na imagem, além de que o uso dessa ferramenta pode compensar perdas na qualidade da imagem causadas por subexposição. Foi avaliado a acurácia do diagnóstico de cáries oclusais (in vitro) em quatro modalidades de imagem digital diferentes: imagens originais, imagens com aplicação de filtro de nitidez, zoom e pseudo-cor. Os avaliadores classificaram os dentes de acordo com uma escala de cinco escores que variava de cárie definitivamente ausente (1) a cárie definitivamente presente (5). Os autores concluíram que os três tipos de imagens digitais reforçadas apresentaram acurácia similar no diagnóstico de cáries oclusais, quando comparadas as imagens originais.

Dallemole (2014) realizou uma pesquisa para avaliar a influência de filtros de imagem de um sistema de TCFC no diagnóstico de fraturas radiculares verticais em dentes com e sem pino metálico. Para isso foram utilizados 40 dentes unirradiculares humanos, os quais tiveram suas coroas removidas e seus canais preparados endodonticamente. Fraturas radiculares verticais foram induzidas utilizando uma máquina de ensaio universal em 20 dentes. Tomografias dos dentes com e sem pino metálico intracanal foram obtidas usando o i-CAT (Imaging Sciences International, Hatfield, PA, EUA), com os seguintes parâmetros: 0,2 milímetros voxel; campo de visão de 8x8 cm, tempo de aquisição de 26,9 s. As imagens foram avaliadas individualmente por três

observadores com e sem os seguintes filtros: S9, *smooth* e *smooth* 3X3, Sharpen, Sharpen mild e Sharpen 3X3. Observou-se que as concordâncias intra e interobservador variaram de fraca a moderada. A área sob a curva ROC e sensibilidade não apresentaram diferenças entre as imagens com e sem filtros de TCFC ($p > 0,05$). Para acurácia, o Sharpen mild foi superior ao Sharpen, mas esses não diferiram dos demais. Para especificidade, S9, *smooth* e originais foram superiores ao Sharpen. A condição sem pino diferiu da com o pino metálico em todas as imagens ($p < 0,05$). Chegando a conclusão de que os filtros de realce em imagens de TCFC exerceram pouca influência sobre o diagnóstico de fraturas radiculares verticais em dentes com pino metálico.

Távora (2011) realizou um estudo com o objetivo de avaliar a influência da aplicação de filtros de realce e suavização na qualidade da imagem de TCFC, quando da visualização de estruturas anatômicas, assim como identificar as estruturas que apresentam melhor visualização nessa modalidade de exame por imagem. Para tanto, foram utilizadas 40 imagens de TCFC, para cada uma foram utilizadas uma versão original e mais seis versões de imagens com seis filtros diferentes: Sharpen, Sharpen Mild, S9, Smooth 3x3, Sharpen 3x3, Angio Sharpen Medium 5x5, disponibilizados no software. Os filtros Angio Sharpen Medium 5x5, Sharpen 3x3 e Sharpen melhoraram a qualidade da imagem com valores estatisticamente significantes ($p < 0,05$) para todas as estruturas anatômicas, enquanto que as imagens com os filtros S9 e Smooth 3x3 permaneceram com a qualidade comparável àquelas sem aplicação de filtros. O filtro Sharpen Mild melhorou a qualidade da imagem seletivamente para dentina, câmara pulpar, osso cortical, seio maxilar, cavidade nasal, concha nasal e foramina lingual, porém não influenciou na qualidade da imagem das demais estruturas. Foi concluído que a aplicação dos filtros Sharpen, Sharpen 3x3 e Angio Sharpen Medium 5x5 influenciou a qualidade da imagem de TCFC, na visualização de estruturas anatômicas e, que dentre as estruturas avaliadas, esmalte, forame mental, cavidade nasal e concha nasal foram as estruturas melhor visualizadas nas imagens de TCFC.

Honey et al. (2007), relataram em sua pesquisa que a tomografia computadorizada de feixe cônico (TCFC) é cada vez mais utilizada como modalidade de imagem, particularmente na avaliação da articulação temporomandibular (ATM). Para essa pesquisa, foi realizado um estudo observacional cego, in vitro, para comparar a precisão diagnóstica dos observadores que visualizam imagens feitas com TCFC, radiografia panorâmica e tomografia linear. A tarefa foi detectar erosões corticais que afetam a cabeça do côndilo da mandíbula. O trabalho demonstrou que, as imagens TCFC proporcionam maior confiabilidade e maior precisão que as radiografias panorâmicas e a Tomografia linear na detecção da erosão cortical condilar.

Liang et al. (2009), realizaram uma pesquisa com o intuito de comparar a qualidade de imagem e a visibilidade de algumas estruturas anatômicas da região mandibular entre cinco sistemas de TCFC e um sistema TCMS, e a qualidade da imagem foi avaliada em uma escala de cinco pontos. Para isso foi utilizado 13 protocolos de aquisição de imagens distintos. Encontraram diferenças significativas na visibilidade de diferentes estruturas anatômicas e do ruído da imagem entre os cinco sistemas de TCFC e a TCMS. O canal mandibular teve desempenho satisfatório entre todos os sistemas utilizados. Com isso, puderam concluir que a qualidade da imagem da TCFC é semelhante ou até superior que a fornecida pela TCMS. A TCFC por proporcionar baixa dose de radiação e uma imagem de alta resolução foi considerada vantajosa para a radiologia dentomaxilofacial.

Carrafiello et al. (2010), realizaram um estudo com o objetivo de comparar o desempenho dosimétrico e diagnóstico da tomografia computadorizada multislice (TCMS) e da tomografia computadorizada de feixe cônico (TCFC) no estudo dos arcos dentários. A dose eficaz e a dose para os principais órgãos da cabeça e pescoço foram mais elevadas para a TCMS do que para a TCFC. Observaram que a qualidade de imagem da TCFC foi julgada equivalente à da TCMS para visualização de dentes e ossos da face, mas inferior para visualização de tecidos moles. Os artefatos de imagem causados por materiais restauradores (amálgama), coroas protéticas metalo-cerâmicas e pelos

implantes dentários foram mais fracos na TCFC do que na TCMS. Com isso, pode-se concluir, quando a radiografia panorâmica não é suficiente no estudo dos dentes e ossos mandibulares, TCFC pode fornecer informações idênticas à TCMS, com uma redução de dose de radiação considerável. Porém, a TCMS é, no entanto, indicado quando a avaliação de tecidos moles faz-se necessária.

Nascimento et al. (2014), elaboraram uma pesquisa com o intuito avaliar o efeito de diferentes filtros de imagem na detecção de fraturas longitudinais radiculares nas imagens de TCFC, pois observou no seu dia a dia clínico que a detecção de fratura de raiz longitudinal sem deslocamento de fragmentos era um grande desafio. O diagnóstico definitivo é difícil porque seus sintomas clínicos e sinais radiográficos são inespecíficos. Além disso, o prognóstico é deficiente e a extração dentária é iminente quando a fratura não é diagnosticada precocemente. A TCFC é uma opção da modalidade de imagem dentária que pode facilitar a detecção de fraturas nessas condições. O dente pode ser visualizado em diferentes vistas sem sobreposição das estruturas. Além disso, as imagens podem ser analisadas com ferramentas específicas para melhorar a qualidade da imagem. Esses instrumentos de aprimoramento diagnóstico, os filtros, são ferramentas que utilizam algoritmos matemáticos para reduzir ou melhorar características específicas da imagem. Pode-se concluir que, embora não tenham sido observadas diferenças estatísticas no diagnóstico de fraturas radiculares quando se utilizam filtros, esses parecem melhorar a capacidade diagnóstica de fraturas de raiz longitudinais.

Togashi et al. (2002), elaboraram um trabalho com o objetivo de investigar os erros causados pela rotação da cabeça enquanto é feita uma imagem 3-D utilizando tomografia computadorizada 3-D. Utilizaram para isso um crânio seco que foi digitalizado usando o sistema de imagem CT Advantage SG HiSpeed (General Electric Medical Systems, Milwaukee, Wis). Foi feita a digitalização dos ossos da face ao nível da margem superior do osso frontal até a margem inferior da mandíbula. A imagem 3-D foi reconstruída a partir desses dados, os quais foram codificados em uma estação de trabalho Windows

Advantage (General Electric Medical Systems). Foram utilizados 18 pontos de referência localizados sobre a superfície do crânio seco, tanto pontos anteriores, laterais, inferiores, quanto pontos superiores. A partir da projeção das imagens juntas no monitor de tubo de raios catódicos (CRT), os pontos de referências puderam ser traçados com facilidade e precisão. Foram definidos três planos de referência para avaliar os erros de posições causadas pela inclinação da cabeça, o plano sagital, plano frontal e plano horizontal. O plano horizontal incluiu Pório direito e esquerdo e a órbita direita. O plano frontal incluiu o Pório direito e esquerdo e cruzou perpendicular ao plano horizontal. O plano sagital cruzou diretamente em relação ao plano horizontal e através do Násio e Básio. O crânio seco foi inclinado no plano sagital ou frontal em 10 graus. O próprio dispositivo TC foi capaz de inclinar em relação ao plano horizontal. Foi feita a digitalização da combinação de inclinações de duas direções do crânio, por exemplo, plano frontal e horizontal ou plano sagital e horizontal. O comprimento real da distância entre dois pontos foi calculado com o auxílio de um medidor de antena e um paquímetro. No estudo, foi medido a 1/10 mm de precisão. Foi feita a medição (comprimento) de todos os 18 pontos por três vezes, e o valor médio foi considerado o comprimento real. Seu coeficiente de variação foi de 0,15-1,03%, e a medição linear mínima observada foi G-Ba, e a medida linear máxima foi ANS-Pr (espinha nasal anterior – próstio que fornecem a altura maxilo-alveolar anterior). Já na cefalometria 2-D, uma ligeira rotação da posição da cabeça promove uma distorção da imagem e uma diferença em cruz, podendo gerar um tratamento fadado ao fracasso, pois o erro pode ser grande. Na cefalometria de norma lateral foi comparada a posição da cabeça (paralela ao plano horizontal) com a posição da cabeça que sofreu a inclinação no sentido do plano frontal. Na cefalometria anteroposterior foi comparada a posição da cabeça (paralela ao plano horizontal) com a posição da cabeça após sua inclinação. Foi obtido como resultados das medições de erro causados pela inclinação da cabeça, levando-se em conta que a cabeça tinha uma posição de referência definida por vigas paralelas para cada plano que se sobrepunham com fitas, foi observado erros entre os

valores calculado utilizando cefalometria 3-D e erros medidos no crânio com um compasso, todos com valores inferiores a 5% em espessuras de 1 mm e 3 mm. Já em espessuras de 5 mm ou 7 mm, os erros na ANS-Pr, OI-PNS, e ANS-PNS foram maiores que 5%. Quando houve a inclinação da cabeça nos planos horizontal, sagital e frontal, todos os valores medidos dos erros foram inferiores a 5% a 1mm e 3 mm de espessura de corte. Já em espessuras de 5 mm ou 7 mm, os erros de N-Pr, ANS-Pr, PR-Gn, N-ANS, ANS-Gn, OI-PNS e ANS-PNS foram maiores que 5% do que os valores reais medidos. Foi obtido como resultados de erros de medidas lineares em cefalometria 2-D causadas pela inclinação da cabeça, quando está encontrava-se paralela ao plano horizontal seu erro relativo foi de aproximadamente 0,4% a 10,4%, porém quando inclinado 10 graus em direção ao plano frontal seu erro relativo subiu para 2,7% a 25%. Go-Pog, Go-Gn, Cd-Pog e Cd-Gn obtiveram grandes erros. Quando o crânio estava paralelo ao plano horizontal seu erro relativo foi de aproximadamente 3,2% a 10,3 %, porém quando inclinado para o plano horizontal seu erro relativo subiu para aproximadamente 7,9% a 19,4%. G-Gn, G-Pr e Pr-Gn obtiveram grandes erros, mas Id-Gn obteve erro menor do que quando o crânio estava paralelo ao plano horizontal. Logo, foi constatado que, cortes com espessuras de 1 mm e 3 mm, n tiveram problemas nas medições em todas as posições de cabeça inclinada, e uma das espessuras de corte de 3 mm foi considerada clinicamente apropriada. Em espessuras de corte de 5 mm e 7 mm, foi obtido medições precisas em alguns casos no crânio em todos as posições de inclinação da cabeça. Sendo assim, foi sugerida a alteração da espessura de corte de acordo com a finalidade da cefalometria, reduzindo assim, a dose de exposição.

Nikzad e Azari (2010) fizeram um estudo na eminência de avaliar o conceito da colocação de implantes assistida por computador, além de um planejamento de tratamento para pacientes parcialmente desdentados, baseado em tomografias, através de uma abordagem cirúrgica minimamente invasiva (cirurgia sem retalho). Com o intuito de comprovar a confiabilidade deste conceito através de um estudo clínico prospectivo no

período de 12 meses (um ano). Esse estudo foi realizado com uma amostra de 16 pacientes parcialmente desdentados na região da mandíbula, sendo 9 do sexo masculino e 7 do sexo feminino, entre a faixa etária de 42 à 66 anos, tendo como idade média da amostra 51,9 anos. Nenhum dos pacientes era fumante. Como critério de inclusão, o paciente devia estar com boa condição física e mental. E como critério de exclusão, foi observada a história prévia de tumores cancerígenos, além de tratamento radioterápico na região de cabeça e pescoço e enxerto ósseo. Em relação à abordagem cirúrgica e posterior colocação dos implantes, levou-se em consideração os princípios sugeridos pela Materialise (Leuven, Bélgica – software de planejamento de implantes baseado em tomografia computadorizada – Simplant, versão 10), para a confecção dos guias cirúrgicos. Com o auxílio desse software foi verificado a densidade óssea no entorno dos locais dos implantes, além do comprimento e largura máximos disponíveis e aceitáveis para a implantação dos mesmos. Ao todo foram implantados 57 implantes de diferentes fabricantes (Zimmer Dental, 13; Straumann, 19; Easy Implant, 13; Astratech, 12). O Acompanhamento para avaliação da mensuração de dor pós-cirúrgico dos pacientes se deu após 2 dias e depois de 1 semana. As visitas seguintes foram marcadas para 1, 3, 6 e 12 meses pós-operatório. Foi projetado um gráfico especial para esse tipo de análise, sendo utilizado o preenchimento de uma escala visual analógica (VAS) preenchida por cada paciente. Essa escala varia de uma linha horizontal que varia de sem desconforto a dores insuportáveis. Foram registrados também o grau de satisfação do paciente e função, sinal de mobilidade e/ou sintomas dolorosos, a presença de radiolucidez peri-implantar e perda óssea marginal progressiva. Para determinação dos níveis de osso marginal foram utilizadas radiografias periapicais padrão. Todas as medidas radiográficas foram feitas por dois examinadores de forma independente. Para ser mais exata, cada radiografia foi digitalizada e a altura do nível ósseo marginal foi gravada digitalmente com o auxílio de um software de medição (Measure, versão 2; software C Thing, Sunnyvale, CA). Para a calibração das medições do software foi usada a distância entre 2 roscas do

implante. Essas radiografias foram feitas no momento da colocação do implante e na última visita de acompanhamento. Com exceção de um paciente, todos os casos tiveram suas próteses fornecidas em 2 a 4 meses pós-operatórios. Após o final de 1 ano de acompanhamento, foi realizada a avaliação da estabilidade individual do implante, percussão, condições peri-implantares de tecido mole e eventuais parafunções, como o bruxismo. Com isso, obtiveram como resultado dessa pesquisa os seguintes dados, foram colocados 57 implantes em 16 pacientes com sucesso, porém 2 desses implantes foram perdidos de maneira precoce no espaço de 2 a 4 semanas após a cirurgia em um único paciente. Os 55 implantes restantes encontravam-se estáveis e funcionais ao longo do estudo. A avaliação da mensuração da dor feitas em 2 dias e depois 1 semana após a cirurgia obteve como resultados: após 2 dias, sem dor 1 (6.2%), dor moderada 13 (81.2%), muita dor 1 (6.2%) e dor insuportável 1 (6.2%), total de 16; após 1 semana, sem dor 13 (81.2%), dor moderada 1 (81%), muita dor 1 (6.2%) e dor insuportável 1 (6.2%), total de 16. O escore médio de dor no acompanhamento da VAS sendo de 35 pontos (SD, 18) após 2 dias e 10 pontos (SD,12) após 1 semana de ter sido feita a cirurgia. A parafunção (bruxismo) foi relatada em um único paciente no terceiro mês. A perda óssea marginal média após 1 ano foi de 0,6mm (SD, 0,2) mesialmente e de 0,5mm (SD, 0,1) distalmente (n= 55 implantes).

4. MATERIAIS E MÉTODO

O trabalho de pesquisa foi realizado em Manaus – AM, capital do Amazonas, na Policlínica Odontológica da Universidade do Estado do Amazonas (PO-UEA), concomitante a aprovação do Comitê de Ética em Pesquisa da Universidade do Estado do Amazonas.

A pesquisa desenvolvida foi do tipo não experimental, quantitativo e qualitativo, feita com o levantamento de dados, sendo eles Tomografias Computadorizadas (TC) obtidas do prontuário dos pacientes da PO-UEA.

Não houve riscos de nenhuma natureza, sejam elas de dimensão física, psíquica, moral, intelectual, social, cultural ou espiritual, pois não haverá exposição dos nomes dos pacientes, ou seja, risco do anonimato, ou qualquer tipo de dano aos mesmos.

Foram utilizadas para esta pesquisa cinquenta TC da região mandibular, sendo vinte e cinco tomografias de homens e vinte e cinco tomografias de mulheres, entre a faixa etária de 18 a 50 anos. Cada tomografia deu origem a três imagens, sendo elas do mesmo local (região posterior de mandíbula, molares), onde em cada imagem originada da tomografia foi utilizado um filtro tomográfico diferente (ASM, N e S), exemplificado na figura 1; logo, obtendo assim 150 imagens no total. Como critério de exclusão não foram analisadas TC de edentados totais, pacientes abaixo de 18 anos e acima de 50 anos e TC que não fossem de feixe cônico.

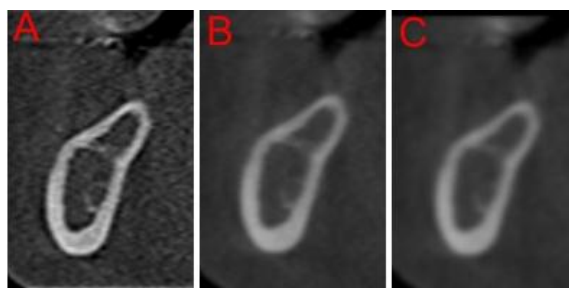


Figura 1. Imagem com o filtro de realce Angio-Sharpen medium 5x5 (A), imagem original (B) e imagem com o filtro de suavização Smooth 3x3 (C).

Os instrumentos utilizados para a coleta de dados foram as imagens tomográficas do banco de dados da PO-UEA. Para a obtenção das Tomografias computadorizadas de Feixe Cônico (TCFC) foi usado o equipamento tomográfico ICAT® (Imaging System, United States of America, 2008) (figura 2). Todas as imagens foram processadas pelo mesmo aparelho. Todas as imagens passaram pelo software ICATVISION™ (Imaging Sciences International, 2004-2008), para que as mesmas pudessem ser visualizadas e manipuladas de acordo com a necessidade da pesquisa, sendo ela de verificar qual dos filtros tomográficos aplicados resultará em uma melhoria da imagem tomográfica do canal mandibular.

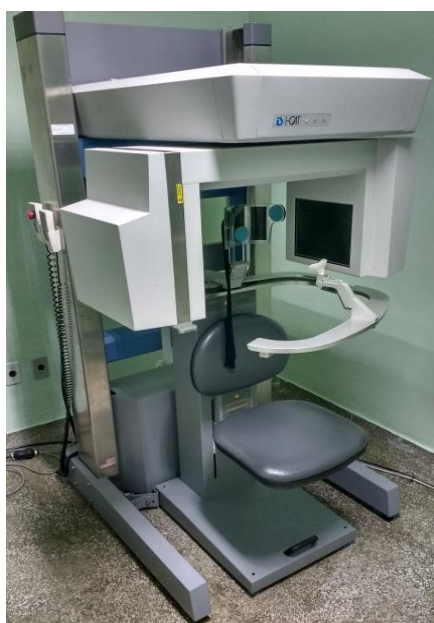

Figura 2. Equipamento tomográfico ICAT® (Imaging System, United States of America, 2008), utilizado para obtenção das TCFC.

Todas as imagens foram analisadas através dos filtros tomográficos Angio-Sharp medium 5x5 (ASM) e Smooth 3x3 (S) (presentes no software ICATVISION) (figura 3), além da imagem normal (N) fornecida pelo software, onde foram avaliadas seguindo uma escala de qualidade de imagem pré-determinada. Essa avaliação foi realizada por 10 acadêmicos do curso de odontologia e por 10 cirurgiões bucomaxilofaciais da UEA. A

escala de qualidade de imagem utilizada foi, ruim (0), bom (1) e muito bom (2), seguindo essa hierarquia de qualidade de imagem, conforme quadro 1.

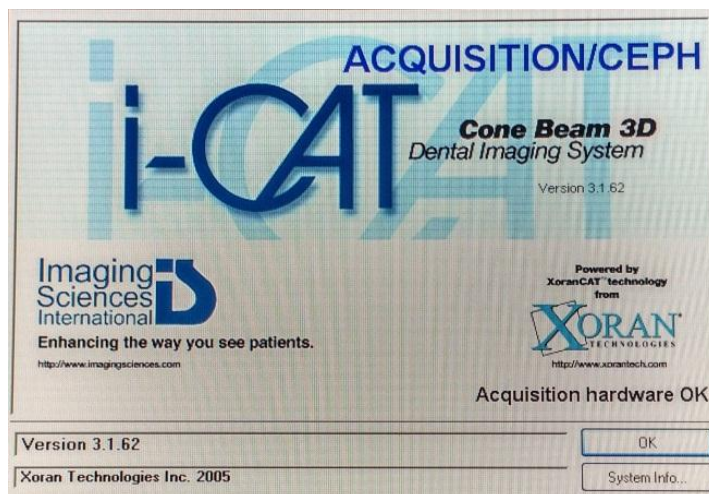


Figura 3. Software ICATVISION™ (Imaging Sciences International, 2004-2008), utilizado para obtenção das imagens, cortes e filtros usados no trabalho.

Quadro 1. Escores adotados para hierarquização da qualidade de imagem.

Escores	Qualidade de Imagem
0	Ruim
1	Bom
2	Muito bom

Os dados foram distribuídos em planilha eletrônica utilizando o programa Microsoft Excel 2010, onde foi realizada análises: comparativas e associativas, por meio da estatística descritiva.

5. RESULTADOS

As imagens tomográficas foram avaliadas por vinte avaliadores, sendo dez acadêmicos do curso de odontologia e 10 bucomaxilofaciais, quanto a qualidade da imagem do canal mandibular. A tabela 1 representa o resultado obtido da avaliação feita pelos cirurgiões bucomaxilofaciais. Nela podemos ressaltar que o filtro Angio sharpen Medium 5x5 (ASM) foi o que obteve melhor resultado quanto a visualização do canal mandibular (CM), visto que 62,6% dos escores foram dados a qualidade de imagem muito bom (2) e somente 9,4% dos escores foram dados a qualidade de imagem ruim (0). O contrário ocorreu com o filtro Smooth 3x3 (S), que obteve o pior resultado comparado aos filtros ASM e a imagem normal (N) da tomografia, quanto a visualização do CM. Visto que recebeu 63,4% dos escores para a qualidade de imagem ruim (0) e somente 2,8% para a qualidade de imagem muito bom (2).

Tabela 1. Quantificação do total da qualidade das imagens em relação aos seus respectivos filtros, avaliados por cirurgiões bucomaxilofaciais no ano de 2017.

ESCORE	FILTROS		
	ASM 5X5 (%)	S 3X3 (%)	N (%)
0	47 (9,4%)	317 (63,4%)	173 (34,6%)
1	140 (28%)	169 (33,8%)	303 (60,6%)
2	313 (62,6%)	14 (2,8%)	24 (4,8%)
TOTAL	500 (100%)	500 (100%)	500 (100%)

Já a tabela 2, representa o resultado obtido da avaliação feita pelos acadêmicos de odontologia da UEA. Nessa tabela podemos observar que o resultado foi parecido com avaliação feita pelos bucomaxilos, já que o filtro ASM teve 50,4% dos escores dados para a qualidade de imagem muito bom (2) e apenas 8,6% para a qualidade ruim (0). A diferença dessa tabela está no resultado comparando os filtros S e o N, pois nesse caso

eles receberam número de escores muito parecidos tanto para a qualidade ruim (0), quanto bom (1) e para o muito bom (2). A qualidade de imagen bom (1) foi bem próxima comparando todos os filtros utilizados.

Tabela 2. Quantificação do total da qualidade das imagens em relação aos seus respectivos filtros, avaliados por acadêmicos do curso de odontologia da UEA no ano de 2017.

ESCORE	FILTROS		
	ASM 5X5 (%)	S 3X3 (%)	N (%)
0	43 (8,6%)	288 (57,6%)	280 (56%)
1	205 (41%)	210 (42%)	213 (42,6%)
2	252 (50,4%)	2 (0,4%)	7 (1,4%)
TOTAL	500 (100%)	500 (100%)	500(100%)

Na tabela 3, que representa a avaliação dos bucomaxilos junto com a avaliação dos acadêmicos, o filtro ASM apresentou melhor resultado para a visualização do CM, com 56,5% para a qualidade muito bom (2) e apenas 9% para a qualidade ruim (0), comparado com os filtros S e N. Já o filtro S teve a pior pontuação dentre os filtros, ficando com 60,5 % para a qualidade ruim (0) e apenas 1,6% para a qualidade muito bom (2).

Tabela 3. Quantificação do total da qualidade das imagens em relação aos seus respectivos filtros, avaliados por cirurgiões bucomaxilofaciais e acadêmicos do curso de odontologia da UEA no ano de 2017.

ESCORE	FILTROS		
	ASM 5X5 (%)	S 3X3 (%)	N (%)
0	90 (9%)	605 (60,5%)	453 (45,3%)
1	345 (34,5%)	379 (37,9%)	516 (51,6%)
2	565 (56,5%)	16 (1,6%)	31 (3,1%)
TOTAL	1000 (100%)	1000 (100%)	1000 (100%)

6. DISCUSSÃO

A tomografia computadorizada é um dos tipos de exames complementares por imagem, podendo ser associado a outros exames e ao exame clínico para a obtenção de diagnósticos mais precisos.

Condiz com Amaro e Yamashita (2001), ao relatarem que a técnica tomográfica é baseada em uma fonte de raios-X, pois torna possível examinar o encéfalo, e com maior clareza, as partes ósseas do crânio, além dos limites do sistema ventricular. Isto é importante, pois sabemos que um diagnóstico preciso se dá a partir de um conhecimento prévio do padrão anatômico de cada paciente, de modo a observar o que foge a esse padrão. Logo, pesquisas que avaliem estruturas anatômicas com a utilização de exames por imagens, são de suma importância para um correto diagnóstico, dando ao paciente uma expectativa de vida maior e de melhor qualidade.

Sabemos que em virtude das dificuldades e limitações de obtenção de informações para um diagnóstico preciso, partindo do uso de radiografias convencionais, as imagens em três dimensões obtidas da tomografia computadorizada (TC), passaram a atrair o interesse dos cirurgiões dentistas. Pois sendo um tema atual, passou a ser bastante estudada mundialmente, possibilitando no surgimento de um tipo de TC indicada especialmente para a região dentomaxilofacial, a tomografia computadorizada de feixe cônico (TCFC), Garib et al., 2007. Isso se deu, segundo Távora (2011), Parks (2000) e Scarfe e Farman (2008), pois a TCFC possui vantagens e facilidades, diferentemente da tomografia computadorizada fan beam (TCFB), sendo indicada principalmente na avaliação da articulação temporomandibular e dos seios paranasais, no planejamento para colocação de implantes, planejamento ortodôntico, em casos endodônticos complexos (reabsorção radicular e trincas na raiz), planejamento de extrações de dentes impactados, planejamento de cirurgias da região de cabeça e pescoço, no complemento de diagnósticos de patologias maxilofaciais, além de casos de fraturas dento-alveolares.

Essa abrangência de indicações, é dada segundo estudos de Arai et al., porque a TCFC utiliza baixa dose de radiação, diminui artefatos causados por metais, custo reduzido, acessibilidade e pela facilidade de manipulação do equipamento, além de fornecer uma imagem com qualidade melhor das estruturas dentárias e faciais, quando comparada a tomografia computadorizada multislice (TCMS). Porém, descrita em estudos de Carrafiello et al., 2010, a TCMS é, no entanto, melhor indicada quando faz-se necessário a avaliação de tecidos moles, e para Arai et al. (1999), indicada para análise da densidade óssea também.

Mesmo com tantas vantagens, sempre devemos levar em consideração seu custo benefício por meio da correta indicação da TCFC. Deve-se levar em consideração, também, a correta utilização das técnicas tomográficas com o objetivo de otimizar a exposição do paciente à radiação ionizante, sem interferir na qualidade do diagnóstico.

Kwong et al., em 2008, afirma q a TCFC e a TC apresentam somente uma característica em comum, a utilização de raios-X. Sendo sua engenharia, o tamanho do tomógrafo, o princípio da aquisição e do processamento da imagem, o custo do aparelho e a dose de radiação ionizável, a qual chega ser quatro vezes menor, são completamente diferentes quando comparada a TC. Corroborando com o estudo de Liang et al. (2009), onde a TCFC com uma dose de radiação baixa proporciona uma imagem de alta resolução, considerando vantajoso o uso desse exame por imagem.

As radiografias digitais vieram para mostrar que todos os sistemas digitais dispõem de ferramentas que facilitam a interpretação das imagens, como exemplo disso, os filtros de realce de contraste e o de suavização da imagem, como também a ampliação e a rotação da imagem, assim como opções de medições lineares e angulares. Segundo Wenzel e Gröndahl, em 1995, as imagens digitais podem ser manipuladas, melhoradas, armazenadas e compartilhadas entre profissionais, sendo elas de grande potencial de utilização, que de acordo com Kositbowornchai *et al.* (2004), essa possibilidade de alterar as opções de exibição para a interpretação da imagem é uma grande vantagem dos

sistemas digitais. Concordando com Soares et al. (2011), quando afirmam que a TC veio com a intenção de fornecer melhores informações aos CD, pois sabiam que poucos profissionais detinham conhecimento sobre esse assunto.

Os filtros, de acordo com Koob et al. (2004), são ferramentas que utilizam algoritmos matemáticos que auxiliam na qualidade da imagem, aumentando ou reduzindo suas características específicas. Para Haiter-Neto et al. (2008), os filtros de suavização agem de forma a balancear os valores dos pixels, resultando em uma imagem com pouca granulação e com tons de cinza mais uniformes. Segundo Wenzel et al. (2009), os filtros de realce melhoram as transições dos níveis de densidade óssea, tornando seus limites mais sobressalentes, esse efeito tem como objetivo evidenciar as bordas das estruturas na imagem, facilitando a interpretação desses limites.

Esses sistemas de exames por imagem digital, ainda oferecem a possibilidade de interpretar as imagens no próprio computador, mediante a utilização de softwares, os quais possuem várias ferramentas digitais, dentre elas os filtros, que corroboram na melhoria da qualidade da imagem, que podem ser defasadas por conta de ruídos. Mol (2000) relatou que ruído é qualquer aspecto que degrade ou distorça as características de uma imagem, sendo classificados, como de alta ou baixa frequência, podendo ser aleatório ou periódico. Na odontologia, o objetivo dessas ferramentas é de tornar as estruturas mais evidentes, aumentando a qualidade da imagem por meio da remoção de alguma forma de ruído. O que foi comprovado no estudo de Perrella (2006) e de Kositbowornchai et al. (2004), onde foram observados artefatos (ruídos), ocasionados por restaurações e materiais metálicos, além de subexposição de imagens, que dificultavam no diagnóstico de fraturas e lesões cariosas.

Podemos observar no resultado do presente estudo, que o filtro Angio Sharpem Medium 5x5 (ASM), obteve a melhor pontuação comparada a imagem original (N) da TCFC. O que pode ser comprovado com o estudo de Kositbowornchai et al. (2004), afirmou que os filtros utilizados em seu estudo apresentaram acurácia similares, quando

comparadas as imagens originais da TCFC. Porém, o filtro Smooth 3x3 (S) teve resultado insatisfatório comparado a imagem original, em ambos os públicos (acadêmicos e cirurgiões bucomaxilofaciais), o que foi contraditório quando comparado com o estudo de Kositbowornchai et al.; E Távora, em 2011, reafirmou que o filtro ASM melhorou a qualidade da imagem com valores estatisticamente significantes ($p < 0,05$). Porém o filtro S, permaneceu com a qualidade comparável a N. Logo, podendo ser explicado devido a alguns fatores como, a idade e o gênero da amostra de cada trabalho, além da localização do corte para visualização do canal mandibular, segundo estudos de Miles et al., em 2016.

7. CONCLUSÃO

- De acordo com o desenvolvimento dessa pesquisa, vimos que as principais vantagens da tomografia computadorizada de feixe cônico (TCFC) são: utilização de baixa dose de radiação, otimizando a exposição do paciente à radiação ionizante, chegando a ser quatro vezes menor; diminui artefatos causados por metais, custo reduzido, acessibilidade e pela facilidade de manipulação do equipamento, além de fornecer uma imagem com qualidade melhor das estruturas dentárias e faciais. Porém, como desvantagem temos a baixa qualidade de visualização de tecidos moles, sendo a tomografia computadorizada multislice (TCMS) mais indicada nesses casos.

- O processamento da imagem através da aplicação do filtro Angio Sharpen Medium 5x5, influenciou de forma a aumentar a qualidade da imagem da TCFC para a visualização do canal mandibular (CM). Já o filtro Smooth 3x3 não teve o mesmo desempenho, deixando a desejar no mesmo quesito.

- O filtro ASM se destacou como o melhor filtro a ser utilizado para a região mandibular, visto que ele ressaltou a estrutura analisada nesse estudo, o CM.

8. REFERÊNCIAS BIBLIOGRÁFICAS

Amaro EJ, Yamashita H. Aspectos básicos de tomografia computadorizada e ressonância Magnética. Revista Brasileira de Psiquiatria. 2001; 23(Supl I): 2-3.

Arai Y, Tammisalo E, Iwai K, Hashimoto K, Shinoda K. Development of a compact computed tomographic apparatus for dental use. Dentomaxillofac Radiol. 1999; 28: 245-8.

Azari A, Nikzad S. Flapless Implant Surgery: Review of the Literature and Report of 2 Cases With Computer-Guided Surgical Approach. Journal of Oral and Maxillofacial Surgery. 2008; 66: 1015-1021.

Carrafiello G, Dizonno M, Colli V, Strocchi S, Taubert SP, Leonardi A, et al. Comparative study of jaws with multislice computed tomography and cone-beam computed tomography. Radiol Med. 2010; 115(4): 600-611.

Dallemole RR. Influência dos filtros de imagem no diagnóstico de fraturas radiculares em tomografia computadorizada de feixe cônico [Dissertação]. Piracicaba: Faculdade de Odontologia de Piracicaba da UNICAMP. 2014; 1-25.

Garib DG, Raymundo RJ, Raymundo MV, Raymundo DV, Ferreira SN. Tomografia computadorizada de feixe cônico (Cone beam): entendendo este novo método de diagnóstico por imagem com promissora aplicabilidade na Ortodontia. R Dental Press Ortodon Ortop Facial. 2007; 12(2): 139-156.

Haiter-Neto F, Pontual AA, Frydenberg M, Wenzel A. Detection of non-cavitated approximal caries lesions in digital images from seven solid-state receptors with particular focus task-specific enhancement filters. An ex vivo study in human teeth. Clin Oral Invest. 2008; 12: 217-223.

Honey OB, Scarfe WC, Hilgers MJ, Klueber K, Silveira AM, Haskell BS, et al. Accuracy of cone-beam computed tomography imaging of the temporomandibular joint: Comparisons with panoramic radiology and linear tomography. Am J Orthod Dentofacial Orthop. 2007; 132: 429-438.

Kwong JC, Palomo JM, Landers MA, Figueroa A, Hans MG. Image quality produced by different cone-beam computed tomography settings. Am J Orthod Dentofacial Orthop. 2008; 133: 317-327.

Koob A, Sanden E, Hassfeld S, Staehle HJ, Eickholz P. Effect of digital filtering on the measurement of the depth of proximal caries under different exposure conditions. Am J Dent. 2004; 17: 388-93.

Kositbowornchai S, Basiw M, Promwang Y, Moragorn H, Sooksuntisakoonchai N. Accuracy of diagnosing occlusal caries using enhanced digital images. Dentomaxillofac Radiol. 2004; 33: 236-240.

Latarjet M e Ruiz Liard A. Anatomia Humana. 2 edição, São Paulo, Ed Panamericana, 1996.

Liang X, Jacobs R, Hassan B, Li L, Pauwels R, Corpas L, et al. A comparative evaluation of cone beam computed tomography (CBCT) and multi-slice CT (MSCT). Part I. On subjective image quality. *Eur J Radiol.* 2009; 1-5.

Mandelaris GA, Rosenfeld AL, King SD, Nevins ML. Computer-Guided Implant Dentistry for Precise Implant Placement: Combining Specialized Stereolithographically Generated Drilling Guides and Surgical Implant Instrumentation. *The International Journal of Periodontics & Restorative Dentistry.* 2010; 30: 275-281.

Miles MS, Parks ET, Eckert GJ, Blanchard SB. Comparative evaluation of mandibular canal visibility on cross-sectional cone-beam CT images: a retrospective study. *Dentomaxillofac Radiol.* 2016; 45: 20150296.

Mol A. Image processing tools for dental applications. *Dent Clin North Am.* 2000; 44(2): 299-318.

Nascimento MCC, Nejaim Y, de Almeida SM, F N Bóscolo, Haiteir-Neto F, Sobrinho LC, et al. Influence of cone beam CT enhancement filters on diagnosis ability of longitudinal root fractures. *Dentomaxillofac Radiol.* 2014; 43: 20130374.

Nikzad S, Azari A. Custom-Made Radiographic Template, Computed Tomography, and Computer-Assisted Flapless Surgery for Treatment Planning in Partial Edentulous Patients: A Prospective 12-Month Study. *Journal of Oral and Maxillofacial Surgery.* 2010; 68: 1353-1359.

Parks ET. Computed tomography applications for dentistry. *Dent Clin North Am.* 2000; 44(2): 371-394.

Perrella A. Avaliação da eficácia dos protocolos de tomografia computadorizada na identificação de lesões na mandíbula com interferência de artefatos metálicos dentários [Dissertação]. São Paulo: Faculdade de Odontologia da US; 2006; 1-50.

Scarfe WC, Farman AG. What is Cone-Beam CT and How Does it Work? *Dent Clin N Am.* 2008; 52: 707-730.

Soares MG, Tanaka JLO, David SMN, David AF, Moraes MEL, Medici-Filho E. Tomografia convencional, computadorizada e computadorizada volumétrica com tecnologia cone beam. 2011. [Acessado em: 15 abr. 2016]; Disponível em: <http://www.unicaradiologia.com.br>.

Tahmaseb A, Clerck R, Wismeijer D. Computer-Guided Implant Placement: 3D Planning Software, Fixed Intraoral Reference Points, and CAD/CAM Technology. A Case Report. *The International Journal of Oral & Maxillofacial Implants.* 2009; 24: 541-546.

Távora DM. Influência da aplicação de filtros na qualidade da imagem de tomografia computadorizada de feixe cônico [Dissertação]. Piracicaba: Faculdade de Odontologia de Piracicaba da UNICAMP; 2011; 1-60.

Togashi K, Kitaura H, Yonetsu K, Yoshida N, Nakamura T. Three-Dimensional Cephalometry Using Helical Computer Tomography: Measurement Error Caused by Head Inclination. *Angle Orthodontist.* 2002; 72: 513-520.

Wenzel A, Gröndahl H-G. Direct digital radiography in the dental office. *Int Dent J.* 1995; 45: 27–34.

Wenzel A, Haiter-Neto F, Frydenberg M, Kirkevang LL. Variable-resolution conebeam computerized tomography with enhancement filtration compared with intraoral photostimulable phosphor radiography in detection of tranverse root fractures in an in vitro model. *Oral Surg Oral Med Oral Pathol Oral Radiol Endod.* 2009; 108(6): 939-945.



ANEXOS

FOLHA DE ROSTO CEP



MINISTÉRIO DA SAÚDE - Conselho Nacional de Saúde - Comissão Nacional de Ética em Pesquisa - CONEP

FOLHA DE ROSTO PARA PESQUISA ENVOLVENDO SERES HUMANOS

1. Projeto de Pesquisa: COMPARAÇÃO ENTRE DOIS TIPOS DE FILTROS TOMOGRÁFICOS E SUA RESPECTIVA IMAGEM NORMAL EM TOMOGRAFIA COMPUTADORIZADA DE FEIXE CÔNICO DA REGIÃO MANDIBULAR DE PACIENTES DA PO-UEA.			
2. Número de Participantes da Pesquisa: 50			
3. Área Temática:			
4. Área do Conhecimento: Grande Área 4. Ciências da Saúde			
PESQUISADOR RESPONSÁVEL			
5. Nome: flavio fayad			
6. CPF: 142.146.238-94		7. Endereço (Rua, n.º): JARDIM ITALIA PARQUE 10 DE NOVEMBRO n 100 apto 502 MANAUS AMAZONAS 69055170	
8. Nacionalidade: BRASILEIRO		9. Telefone: (92) 8185-0034	11. Email: flafayad@bol.com.br
Termo de Compromisso: Declaro que conheço e cumprirei os requisitos da Resolução CNS 466/12 e suas complementares. Comprometo-me a utilizar os materiais e dados coletados exclusivamente para os fins previstos no protocolo e a publicar os resultados sejam eles favoráveis ou não. Aceito as responsabilidades pela condução científica do projeto acima. Tenho ciência que essa folha será anexada ao projeto devidamente assinada por todos os responsáveis e fará parte integrante da documentação do mesmo.			
Data: <u>06</u> / <u>03</u> / <u>2017</u>		 Assinatura	
INSTITUIÇÃO PROPONENTE			
12. Nome: Escola Superior de Ciências da Saúde da Universidade do Estado do Amazonas/UEA		13. CNPJ:	14. Unidade/Orgão:
15. Telefone: (92) 3611-4698		16. Outro Telefone:	
Termo de Compromisso (do responsável pela instituição): Declaro que conheço e cumprirei os requisitos da Resolução CNS 466/12 e suas Complementares e como esta instituição tem condições para o desenvolvimento deste projeto, autorizo sua execução.			
Responsável: <u>Diego Ferreira Regalado</u>		CPF: <u>037.632.137-75</u>	
Cargo/Função: <u>Diretor, em exercício</u>			
Data: ____ / ____ / ____		 Prof. Dr. Diego Ferreira Regalado Diretor, em exercício Escola Superior de Ciências da Saúde-ESA/UEA	
PATROCINADOR PRINCIPAL			
Não se aplica.			

CARTA DE ANUÊNCIA




GOVERNO DO ESTADO DO AMAZONAS

CARTA DE ANUÊNCIA

A Universidade do Estado do Amazonas, sob o CNPJ04.280.196/000176, por intermédio da Policlínica Odontológica, com sede na Av. Codajás, nº 25, bairro Cachoeirinha, CEP: 69.065-130, na Cidade de Manaus, Estado Amazonas, no Brasil, abaixo assinada e representado pelo Professor Doutor Márcio de Menezes, na qualificação de Coordenador Acadêmico da Policlínica Odontológica da Universidade do Estado do Amazonas, vem por meio desta, apresentar anuência desta instituição para o projeto "COMPARAÇÃO ENTRE DOIS TIPOS DE FILTROS TOMÓGRAFOS E SUA RESPECTIVA IMAGEM NORMAL EM TOMOGRAFIA COMPUTADORIZADA DE FEIXE CÔNICO DA REGIÃO MANDIBULAR DE PACIENTES DA PÓ-UEA ", sob responsabilidade da Prof^a. Msc. Flavio Fayad, desde que o mesmo não implique ônus para esta instituição, e que eventuais despesas estarão sob a responsabilidade dos pesquisadores.

Sem mais para o momento, abaixo subscrevo-me.

Manaus, 03 de Março de 2017.


 Prof. Dr. Márcio de Menezes
 Coord. Acadêmica POLUEA
 CRO 4832
 Coordenador Acadêmico da Policlínica Odontológica - UEA

Universidade do Estado do Amazonas
 Av.: Djalma Batista, 3578 - Flores
 CEP: 69050-010 / Manaus - AM
www.uea.edu.br


UEA
 UNIVERSIDADE
 DO ESTADO DO
 AMAZONAS



AMAZONAS
 GOVERNO DO ESTADO

TERMO DE APROVAÇÃO DO CEP

- DADOS DA VERSÃO DO PROJETO DE PESQUISA

Título da Pesquisa: COMPARAÇÃO ENTRE DOIS TIPOS DE FILTROS TOMOGRÁFICOS E SUA RESPECTIVA IMAGEM NORMAL EM TOMOGRAFIA COMPUTADORIZADA DE FEIXE CÔNICO DA REGIÃO MANDIBULAR DE PACIENTES DA PO-UEA.
Pesquisador Responsável: flavio fayad
Área Temática:
Versão: 1
CAAE: 65511217.4.0000.5016
Submetido em: 07/03/2017
Instituição Proponente: Escola Superior de Ciências da Saúde da Universidade do Estado do Amazonas/UEA
Situação da Versão do Projeto: Aprovado ←
Localização atual da Versão do Projeto: Pesquisador Responsável
Patrocinador Principal: Financiamento Próprio






Comprovante de Recepção:  PB_COMPROVANTE_RECEPCAO_873520

- DOCUMENTOS DO PROJETO DE PESQUISA

- ▼ Versão Atual Aprovada (PO) - Versão 1
 - ▼ Projeto Original (PO) - Versão 1
 - ▼ Documentos do Projeto
 - Comprovante de Recepção - Submissão
 - Cronograma - Submissão 1
 - Folha de Rosto - Submissão 1
 - Informações Básicas do Projeto - Submi
 - Orçamento - Submissão 1
 - Outros - Submissão 1
 - Projeto Detalhado / Brochura Investigad
 - ▼ Apreciação 1 - Universidade do Estado do A
 - ▼ Projeto Completo

Tipo de Documento	Situação	Arquivo	Postagem	Ações

- LISTA DE APRECIÇÕES DO PROJETO

Apreciação ↕	Pesquisador Responsável ↕	Versão ↕	Submissão ↕	Modificação ↕	Situação ↕	Exclusiva do Centro Coord. ↕	Ações
PO	flavio fayad	1	07/03/2017	10/03/2017	Aprovado	Não	   

FOLHA DE RESPOSTA UTILIZADA NA PESQUISA

	FILTROS UTILIZADOS		
	ASM	N	S
Paciente 1			
Paciente 2			
Paciente 3			
Paciente 4			
Paciente 5			
Paciente 6			
Paciente 7			
Paciente 8			
Paciente 9			
Paciente 10			
Paciente 11			
Paciente 12			
Paciente 13			
Paciente 14			
Paciente 15			
Paciente 16			
Paciente 17			
Paciente 18			
Paciente 19			
Paciente 20			
Paciente 21			
Paciente 22			
Paciente 23			
Paciente 24			
Paciente 25			

	FILTROS UTILIZADOS		
	ASM	N	S
Paciente 26			
Paciente 27			
Paciente 28			
Paciente 29			
Paciente 30			
Paciente 31			
Paciente 32			
Paciente 33			
Paciente 34			
Paciente 35			
Paciente 36			
Paciente 37			
Paciente 38			
Paciente 39			
Paciente 40			
Paciente 41			
Paciente 42			
Paciente 43			
Paciente 44			
Paciente 45			
Paciente 46			
Paciente 47			
Paciente 48			
Paciente 49			
Paciente 50			

Legenda:

ASM: Angio sharpen
medium 5x5

S: Smooth 3x3

N: Normal

0: Ruim

1: Bom

2: Muito bom