



**TRATAMENTO ODONTOLÓGICO HOSPITALAR DA DOENÇA DE RIGA-FEDE  
EM RECÉM-NASCIDO: RELATO DE CASO**

VANESSA FERREIRA RIBEIRO

Manaus-AM

2019

UNIVERSIDADE DO ESTADO DO AMAZONAS – UEA  
ESCOLA SUPERIOR DE CIÊNCIAS DA SAÚDE – ESA  
CURSO DE GRADUAÇÃO EM ODONTOLOGIA

**TRATAMENTO ODONTOLÓGICO HOSPITALAR DA DOENÇA DE RIGA-FEDE  
EM RECÉM-NASCIDO: RELATO DE CASO**

VANESSA FERREIRA RIBEIRO

Trabalho de Conclusão de Curso, na forma de relato de caso clínico, apresentado ao curso de graduação em Odontologia da Universidade do Estado do Amazonas, como requisito obrigatório para obtenção do título de Cirurgiã-Dentista.

**Orientadora: Prof<sup>a</sup>. Msc. Eliane de Oliveira Aranha Ribeiro**

Manaus-AM

2019


**TERMO DE APROVAÇÃO**

A Ac. **Vanessa Ferreira Ribeiro** foi aprovada mediante apresentação de conteúdo teórico e oral do trabalho intitulado: ***Tratamento odontológico hospitalar da doença de riga-fede em recém-nascido: relato de caso***, considerado o mesmo, seu Trabalho de Conclusão de Curso.


**BANCA EXAMINADORA**



Profa. Dra. Eliane de Oliveira Aranha Ribeiro (**Orientadora**)




Profa. Dra. Gimol Benchimol de Resende Prestes



Profa. Dra. Keuly Sousa Soares

Manaus, 12 de junho de 2019



*Dedico este trabalho aos meus pais,  
Valder e Áurea; e à minha irmã  
Valeska. Obrigada por todo suporte e  
motivação.*

## AGRADECIMENTOS

Agradeço,

Primeiramente, à Deus por ter me dado saúde e forças para superar as dificuldades.

À minha orientadora, professora Mestre Eliane Ribeiro, possuidora de um caráter admirável e exemplo a ser seguido de profissional e pessoa. Obrigada querida professora por todo tempo e paciência dedicados para a realização deste trabalho. Sem a sua ajuda eu não teria conseguido. Que Deus derrame infinitas bênçãos sobre você e sua família.

À professora Keuly Soares, por sua importantíssima contribuição para a elaboração deste trabalho. A admiro desde o primeiro dia no qual mantivemos contato.

À minha família, em especial meus pais Valder e Áurea, que apesar de todas as dificuldades, não me permitiram desistir e por me ajudarem a concluir esta etapa. À minha irmã Valeska, por todos os momentos de desabafo e incentivo. Às minhas tias Sandra, Gracimeire e Daniela, por não medirem esforços e estenderem as mãos sempre que precisei. Às minhas primas Laysa e Alessandra, pela amizade e companheirismo.

Agradeço também as minhas amigas de curso, Vanilce Samori e Mirian Moreira. Tenho certeza que Deus cruzou nossos caminhos para que pudéssemos nos ajudar entre si. Meu muito obrigada por todos os momentos de ajuda, sendo elas financeiras ou não. Essa caminhada se tornou menos árdua ao lado de vocês.

À esta instituição, professores, funcionários, colegas de turma e pacientes.

E a todos que direta ou indiretamente fizeram parte da minha formação, meu muito obrigada!

*“O coração do ser humano pode fazer planos, mas a resposta certa vem dos lábios do Senhor. Entregue as suas obras ao Senhor, e o que você tem planejado se realizará.” Provérbios 16:1,3*

## **LISTA DE FIGURAS**

Figura 1. Imagem inicial do paciente

Figura 2. Imagem da úlcera em ventre lingual

Figura 3. Imagem do dente neonatal na cavidade bucal

Figura 4. Imagem da técnica anestésica infiltrativa

Figura 5. Imagem da sindesmotomia do tecido

Figura 6. Imagem da exodontia do elemento

Figura 7. Imagem do elemento dental extraído

Figura 8. Imagem do aspecto do rebordo após remoção cirúrgica do dente

Figura 9. Imagem do aspecto clínico intraoral pós-operatório

## SUMÁRIO

RESUMO

ABSTRACT

1.INTRODUÇÃO

2.RELATO DE CASO CLÍNICO

3.DISSCUSSÃO

4.CONCLUSÃO

REFERÊNCIAS

ANEXOS

Este trabalho foi redigido no formato de artigo científico conforme as normas da Revista da Academia Brasileira de Odontologia – RvAcBO.



# Tratamento Odontológico Hospitalar da Doença de Riga-Fede em recém-nascido: relato de caso

Vanessa Ferreira Ribeiro<sup>1</sup>, Eliane de Oliveira Aranha Ribeiro<sup>2</sup>, Keuly Souza Soares<sup>3</sup>, Gimol Resende Prestes<sup>4</sup>.

<sup>1</sup> Graduanda do Curso de Odontologia da Universidade do Estado do Amazonas – Manaus, Amazonas, AM, Brasil

<sup>2</sup> Professora Mestre do Curso de Odontologia da Universidade do Estado do Amazonas – Manaus, Amazonas, AM, Brasil

<sup>3</sup> Professora Especialista do Curso de Odontologia da Universidade do Estado do Amazonas – Manaus, Amazonas, AM, Brasil

<sup>4</sup> Professora Doutora do Curso de Odontologia da Universidade do Estado do Amazonas – Manaus, Amazonas, AM, Brasil

## **Autor Correspondente**

Vanessa Ferreira Ribeiro

Rua Mar de Java, 20 – Educandos

69070-300, Manaus, Amazonas

(92) 99985-7105 / (92) 99461-3650

[vfr.92@hotmail.com](mailto:vfr.92@hotmail.com)

## RESUMO

A Doença de Riga-Fede (DRF) é uma lesão caracterizada por ulceração crônica, geralmente localizada em região de ventre lingual. Os dentes natais são aqueles que estão presentes ao nascimento e os neonatais são aqueles que erupcionam até o trigésimo dia de vida. O surgimento precoce desses elementos na boca do recém-nascido pode causar um trauma lingual no momento da alimentação formando o que é chamada de DRF. O objetivo deste estudo é apresentar um relato de caso clínico sobre a DRF em uma criança recém-nascida hospitalizada no Instituto de Saúde da Criança do Amazonas – ICAM, descrever a patologia, a conduta clínica e o tratamento odontológico realizado. A criança encontrava-se hospitalizada, apresentado muito choro e irritabilidade ao tentar se alimentar. Então, o pediatra solicitou a presença do cirurgião dentista. Ao exame clínico foi encontrado uma lesão ulcerativa em dorso de língua e também a presença de um elemento neonatal semi-erupcionado. O caso foi diagnosticado como DRF e o tratamento proposto foi a exodontia do elemento. Assim concluímos que a presença do cirurgião dentista em ambiente hospitalar compondo a equipe multidisciplinar pode trazer melhorias para pacientes internados e que o tratamento proposto para esse caso foi eficiente para a resolução da DRF, proporcionando na criança melhoria na alimentação, na irritabilidade e na qualidade de vida, tendo a mesmo recebido alta hospitalar.

**Palavras-chave:** Riga-Fede. Recém-nascido. Odontologia Hospitalar. Dentes neonatais. Dentes natais.

## **ABSTRACT**

Riga-Fede Disease (RFD) is a lesion characterized by chronic ulceration, usually located in the region of the lingual belly. Natal teeth are those that are present at birth and neonatal are those that erupt until the first month of life. The early appearance of these elements in the mouth of the newborn can cause a lingual trauma at the moment of feeding forming what is called RFD. The objective of this study is to present a clinical case report on RFD in a newborn child hospitalized at the Children's Health Institute of Amazonas - ICAM, to describe the pathology, clinical management and dental treatment performed. The child was hospitalized, very crying and irritable when trying to feed. Then, the pediatrician requested the presence of the dental surgeon. Clinically, an ulcerative lesion on the ventral surface of the tongue was observed and a semi-erupted neonatal teeth. The case was diagnosed as RFD and the treatment proposed was the extraction of the neonatal teeth. Thus, we concluded that the presence of the dentist in a hospital environment composing the multiprofessional team can bring improvements to hospitalized patients and the proposed treatment for this case was efficient, providing in the child improvement in feed, irritability and quality of life, having received the same hospital discharge.

**Keywords:** Riga-Fede. Newborn. Hospital Dentistry. Natal and Neonatal teeth.

# 1. INTRODUÇÃO

A Doença de Riga-Fede (DRF) é uma condição de caráter benigno que acomete crianças lactentes<sup>1,2</sup>. É caracterizada como uma ulceração crônica na mucosa oral<sup>3</sup> causada pelo trauma persistente de um dente<sup>4</sup>. Sua localização, na maioria das vezes, encontra-se na região ventral da língua<sup>5,6</sup>, podendo acometer outras regiões como mucosa jugal, palato, dorso da língua, lábio e gengiva<sup>7,8</sup>.

Esta síndrome foi relatada pela primeira vez em 1881 por um médico italiano chamado Antonio Riga. E mais tarde em 1890, Francesco Fede notificou os primeiros estudos histológicos, logo foi intitulada Doença de Riga-Fede<sup>9</sup>.

A DRF está intimamente associada com a presença de dentes natais ou neonatais<sup>10,11</sup>. Os dentes mais envolvidos nessa patologia são os incisivos mandibulares<sup>12,13</sup>, seguidos por incisivos centrais superiores, caninos e molares<sup>14</sup>.

Com relação a sua etiologia, é de causa desconhecida, podendo estar ou não associada a hereditariedade<sup>15</sup> ou estar relacionada com alguma síndrome<sup>16</sup>.

Essa patologia é classificada como precoce ou tardia: A precoce ocorre até os seis meses de idade e é provocada pelo trauma dos dentes natais ou neonatais; e a tardia que acontece com o surgimento da primeira dentição decídua por volta dos seis meses de idade e pode estar ligada a distúrbios neurológicos<sup>17</sup>.

Clinicamente a DRF se apresenta como uma lesão ulcerativa bem delimitada com bordas elevadas e endurecidas, presença de exsudato, área cruenta e placa branca coalescente<sup>18,19</sup>.

Os dentes natais são elementos presentes ao nascimento na cavidade oral da criança e os neonatais são aqueles que erupcionam até o trigésimo dia de vida. Essa classificação se deu pela primeira vez em 1950 por Massler e Savara<sup>20</sup> e é o que vigora até os dias atuais.

Clinicamente os dentes natais e neonatais podem ser de tamanhos e formas diferentes, com presença de hipoplasia do esmalte, coloração amarelo-amarronzada, podendo estes se apresentarem cônicos, pequenos e até mesmo com tamanho aproximado a um dente normal. O desenvolvimento radicular é quase inexistente, estando o elemento muitas das vezes implantado somente na mucosa<sup>21-23</sup>.

A presença precoce desses elementos na boca pode causar preocupação para a mãe e desconforto para criança<sup>24</sup>. O contato constante da borda incisal desse elemento na mucosa faz com que ocorra a formação de uma úlcera na mesma, mais frequente em ventre lingual<sup>25,26</sup>. Esta lesão pode resultar em uma inadequada sucção do leite e alimentação, colocando o recém-nascido em risco de deficiências nutricionais<sup>27,28</sup>.

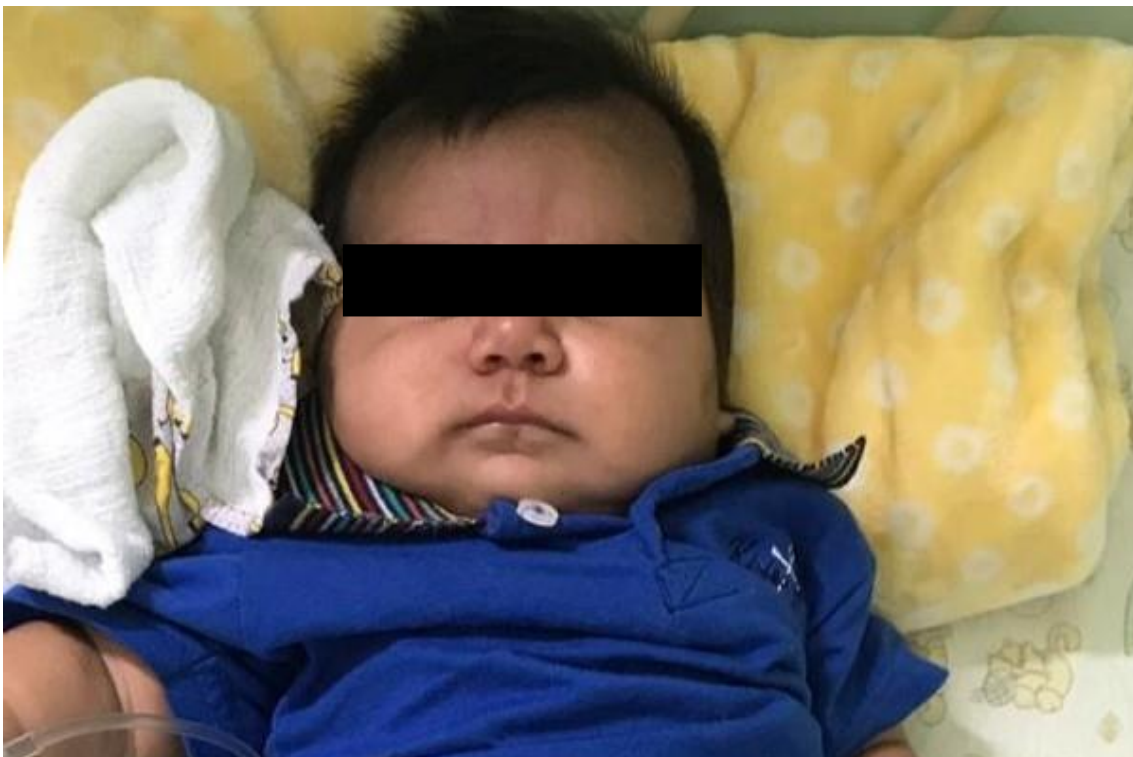Os tratamentos para a DRF dividem-se basicamente em dois: desgaste da borda incisal e acompanhamento quando esse elemento não tem grande mobilidade e faz parte da dentição decídua normal<sup>29</sup>, ou exodontia do elemento quando esse dente tem grande grau de mobilidade, podendo ser aspirado e quando está causando injúria para a criança e/ou genitora<sup>30-32</sup>.

Portanto, é de suma importância que ocorra a percepção precoce da presença de dentes natais ou neonatais na cavidade oral das crianças, permitindo assim um planejamento melhor da conduta e/ou tratamento, além de demonstrar a importância da integração do cirurgião-dentista na equipe multidisciplinar<sup>33</sup>.

O presente estudo tem por objetivo apresentar um relato de caso clínico sobre a DRF em uma criança recém-nascida hospitalizada no Instituto de Saúde da Criança do Amazonas – ICAM, descrever a patologia, a conduta clínica e o tratamento odontológico realizado.

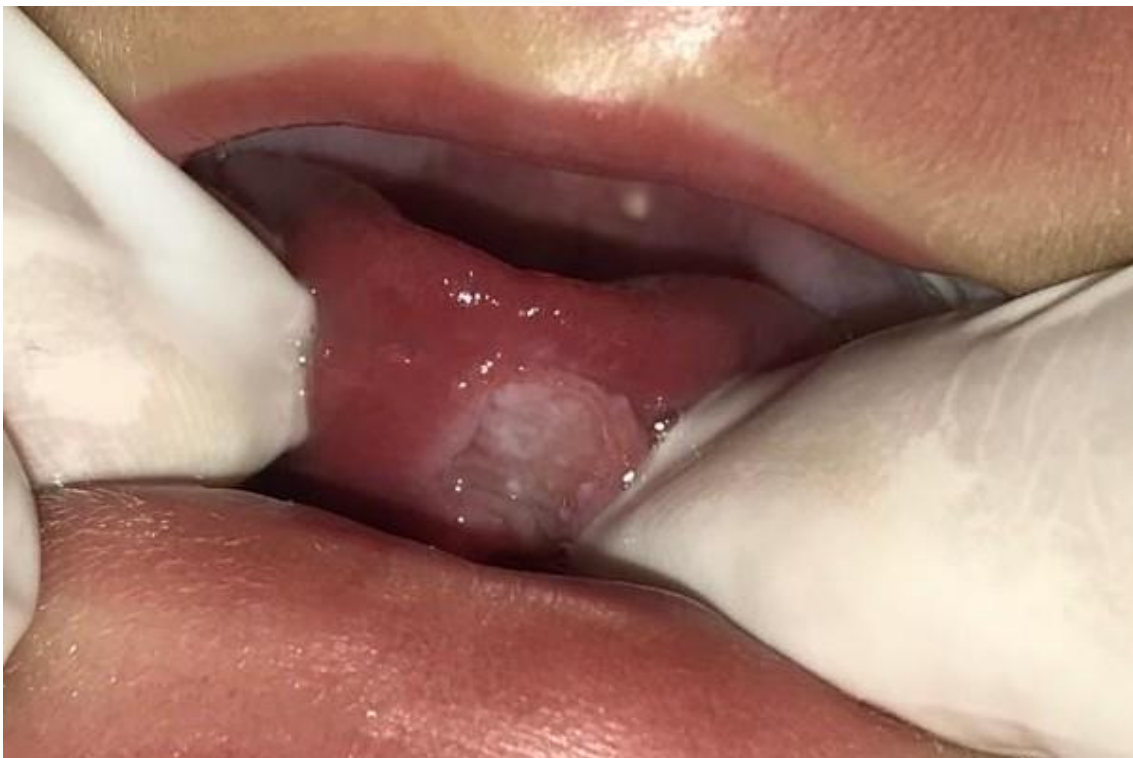## 2. RELATO DE CASO

Paciente T.V.S.P. (Figura 1), 1 mês de idade, gênero masculino, foi levado ao ICAM por sua responsável (mãe) com queixa de que a criança “chorava muito ao tentar mamar”. Em virtude da criança sentir grande incômodo ao tentar se alimentar, a pediatra solicitou a presença do cirurgião dentista. Na anamnese a mãe relatou que alguns dias após o nascimento começou a surgir um dente na cavidade oral da criança, mas que esse não foi o seu motivo de ter procurado ajuda médica. A genitora expôs que procurou o ICAM porque o bebê não conseguia se alimentar e conseqüentemente apresentava irritabilidade, choro e dificuldade para dormir.

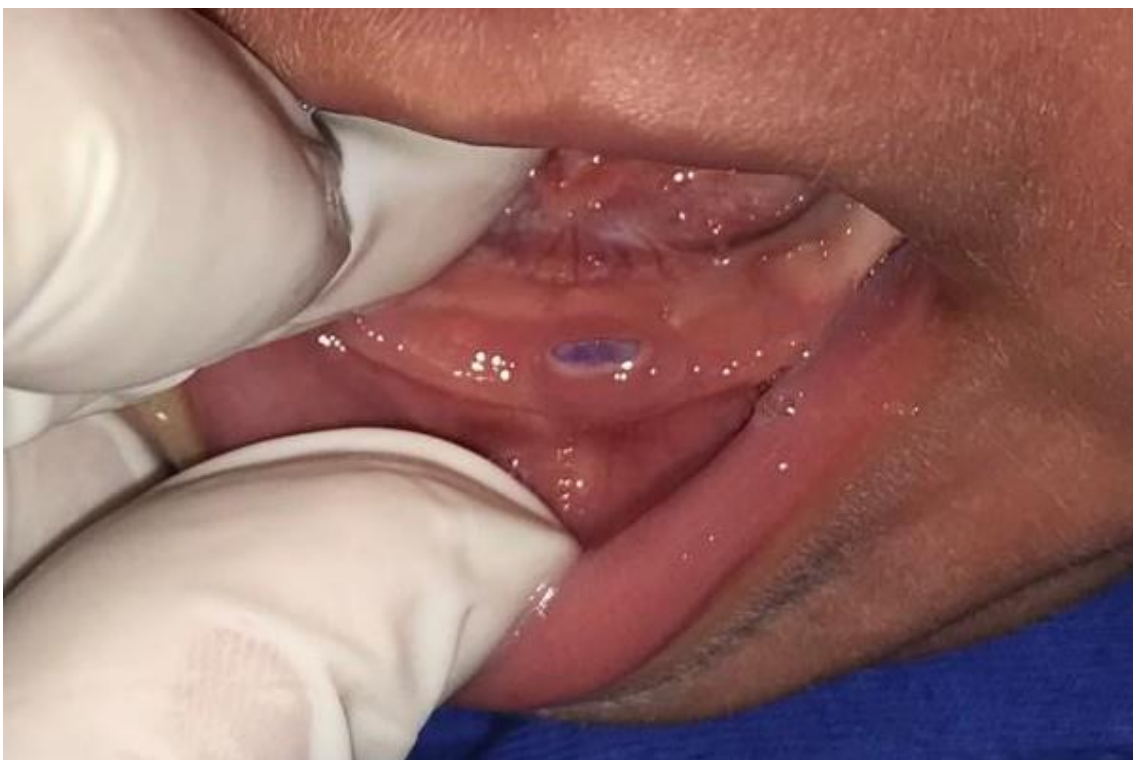

**Figura 1. Imagem inicial do paciente**

Realizou-se, então o exame clínico intra-oral onde foi possível detectar a presença de uma úlcera de bordas endurecidas e área cruenta medindo aproximadamente 0,6mm x 0,5mm na região de ventre da língua (Figura 2). Observou-se também a presença de um dente neonatal na região de incisivos inferiores (Figura 3).



**Figura 2. Lesão ulcerativa em região de ventre lingual causada pelo trauma dental com bordas endurecidas e área cruenta caracterizando a Doença de Riga-Fede**

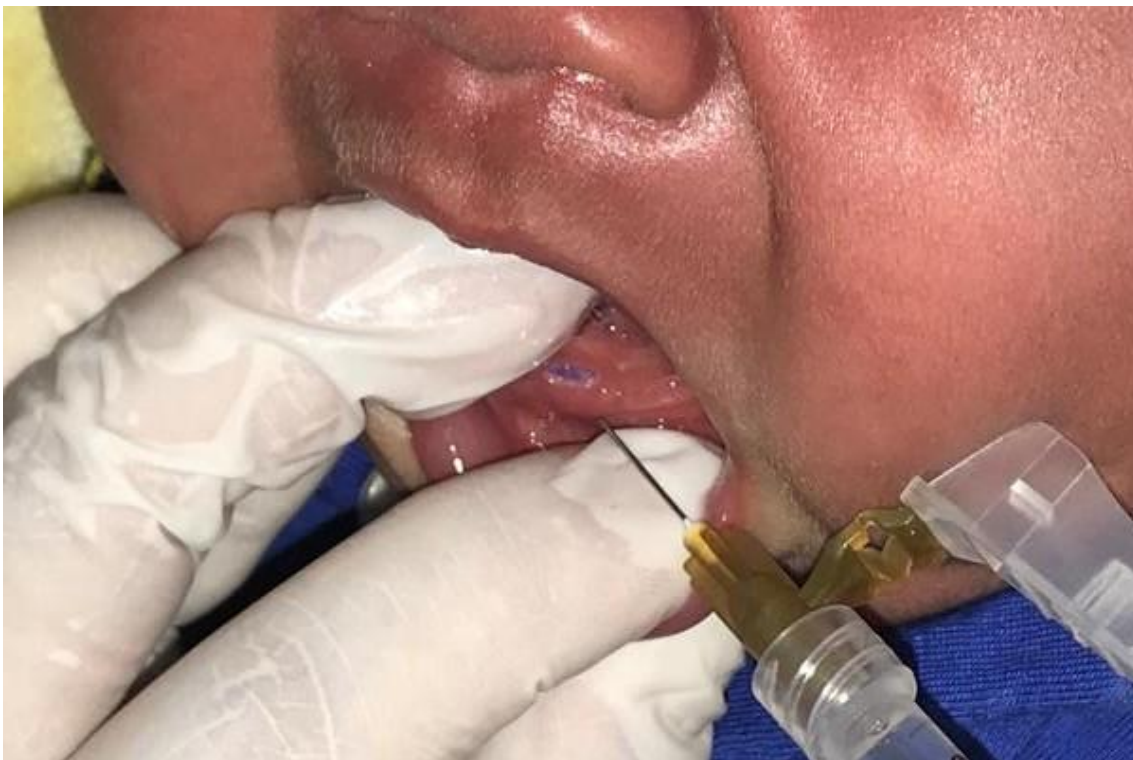

**Figura 3. Dente neonatal em região de incisivos inferiores com parte da borda incisal erupcionada**

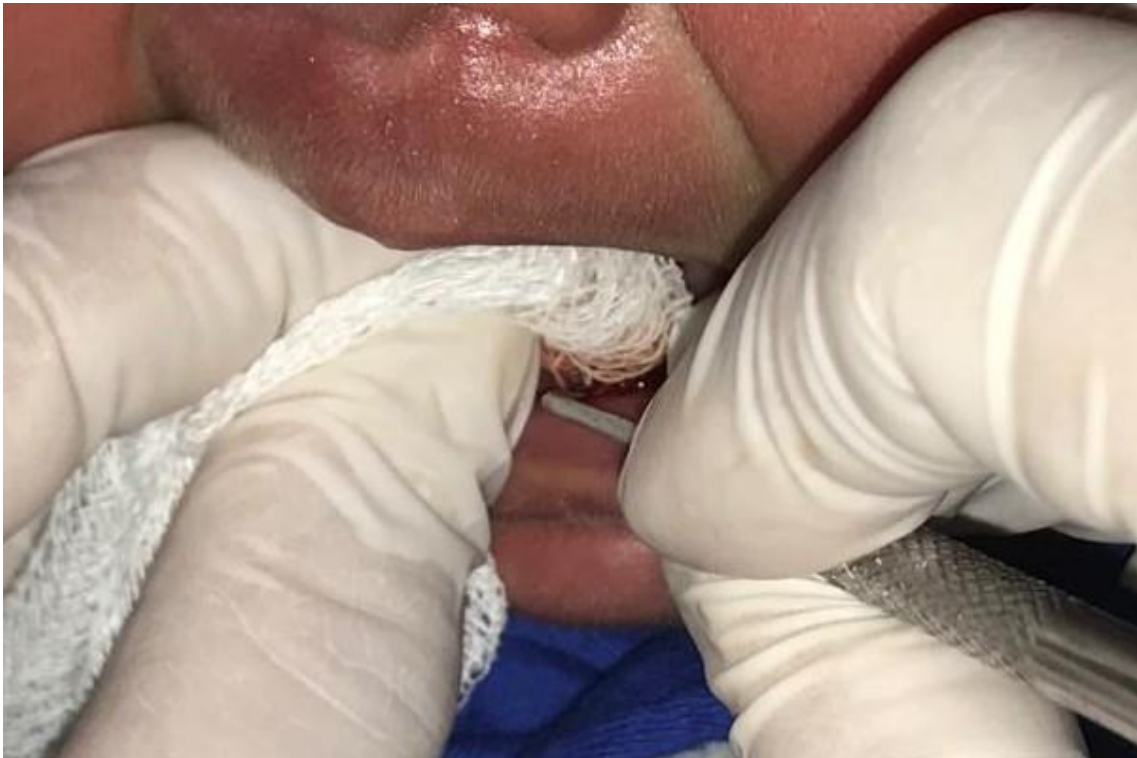

O mesmo possuía uma coroa bem pequena, somente com o terço incisal erupcionado, onde foi notado uma coloração violácea, fato justificado pela mãe que alegou ter utilizado solução de violeta genciana na tentativa de amenizar o desconforto do seu filho. A resposta da mãe foi negativa para o questionamento sobre casos anteriores de dentes natais ou neonatais em membros da família. Ao realizar o teste de mobilidade, o dente apresentou grande cinesia evidenciando uma isquemia na mucosa que indicava a pequena extensão da raiz, havendo o risco de aspiração do mesmo pelo bebê.

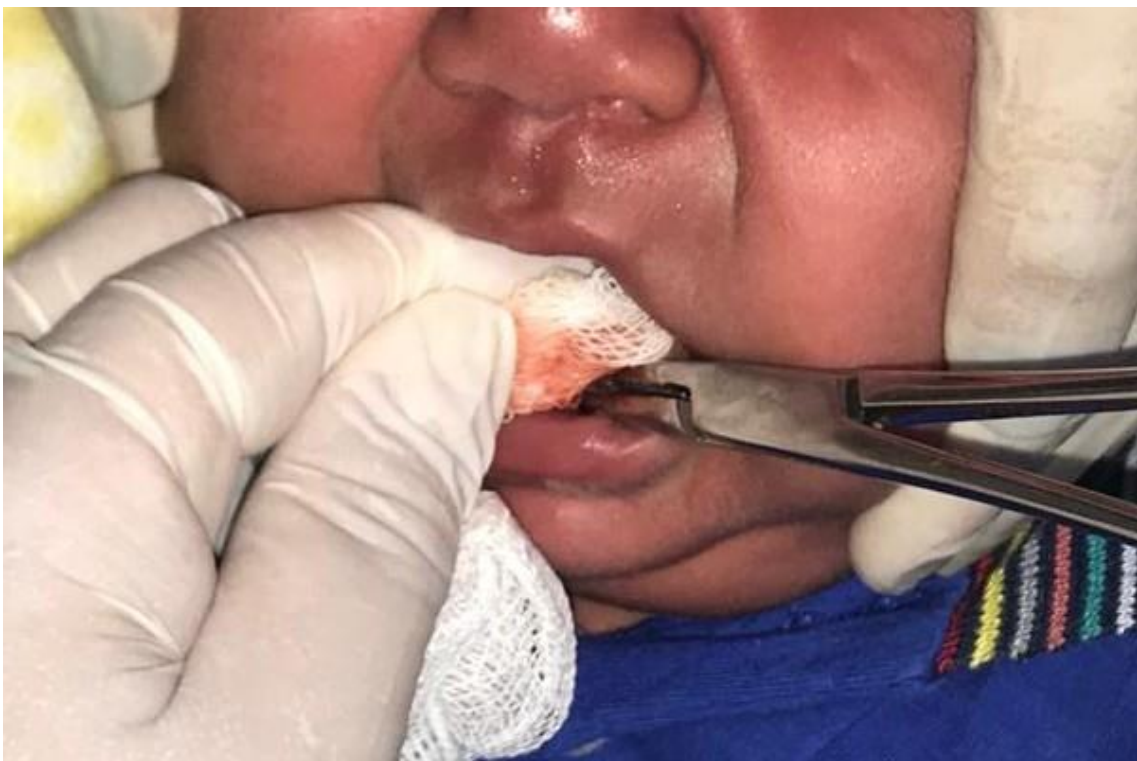Como o paciente estava hospitalizado, não houve a possibilidade de realização de radiografia perapical. Propôs-se assim a exodontia do elemento, fundamentado na comprovação de que o dente estava com muita mobilidade, causando a úlcera e conseqüente dificuldade e desconforto para o recém-nascido se alimentar. O ato cirúrgico foi planejado com 0,5ml de Cloridrato de Prilocaína 3% + Felipressina 0,03 UI/ml pela técnica anestésica infiltrativa terminal (Figura 4), descolamento do tecido com espátula 7 (Figura 5), seguido de exodontia (Figura 6).



**Figura 4. Técnica anestésica infiltrativa terminal**



**Figura 5. Descolamento da mucosa com espátula 7**



**Figura 6. Exodontia do elemento**

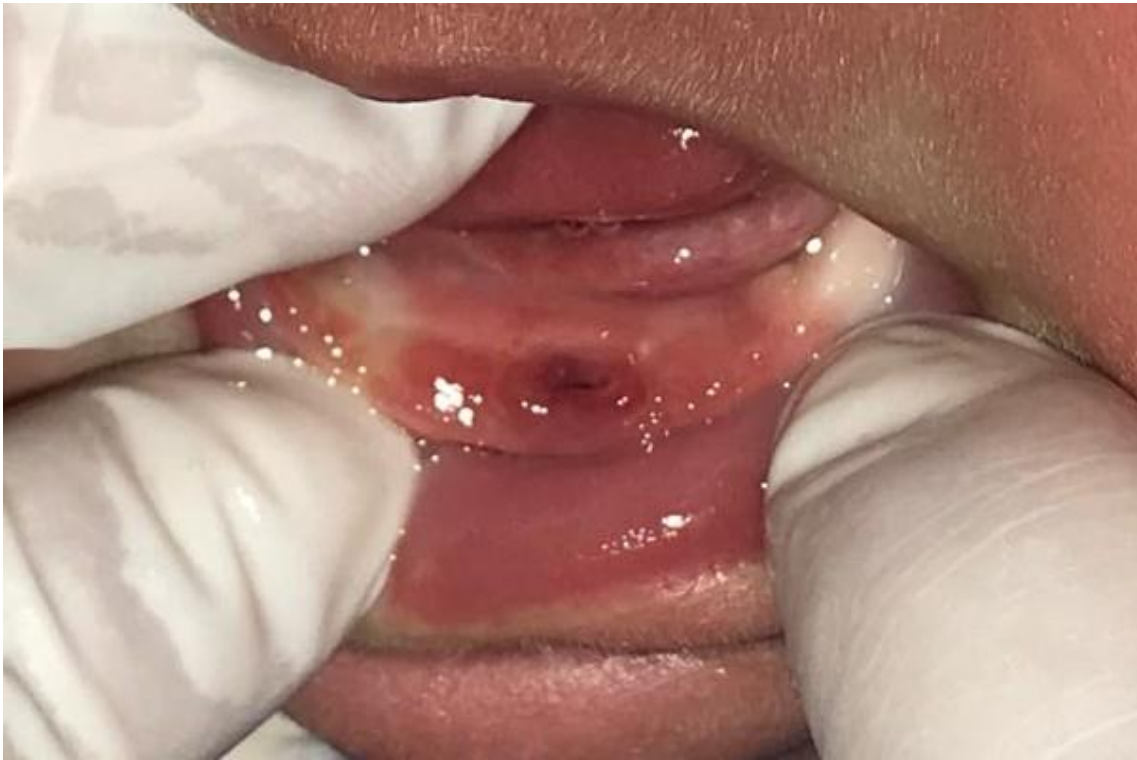O elemento removido apresentou uma coroa pequena com coloração amarela-amarronzada e crescimento radicular praticamente inexistente (Figura 7).



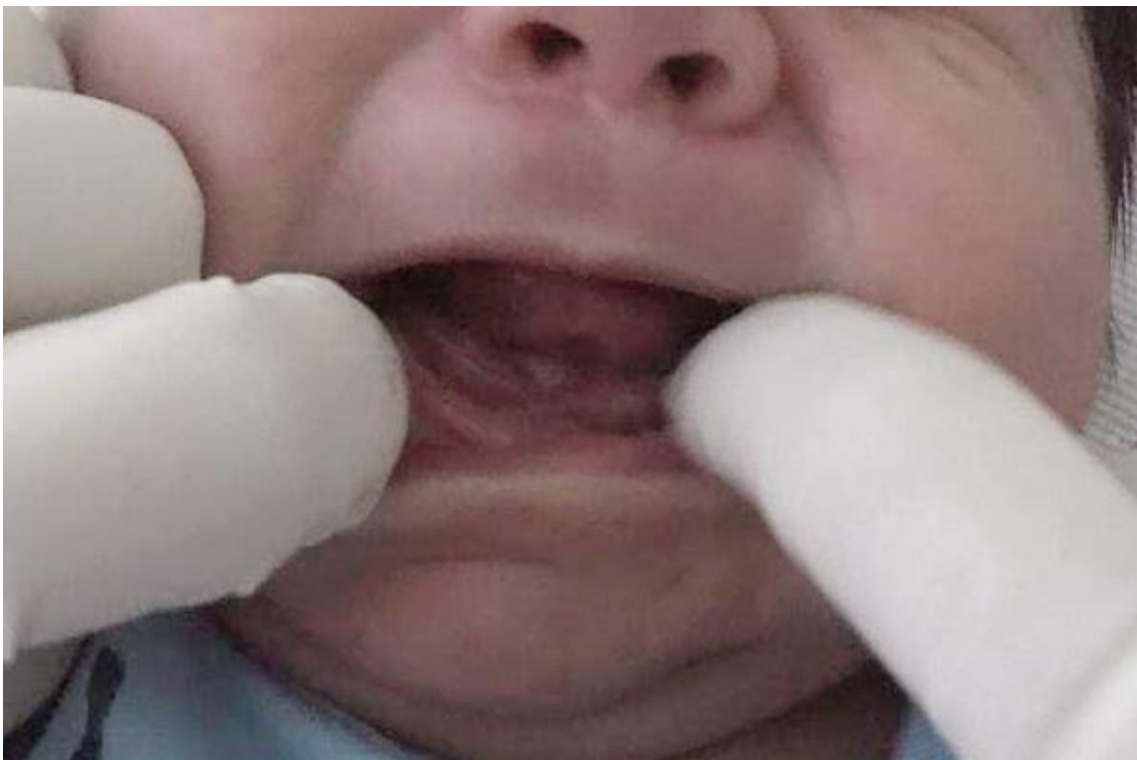**Figura 7. Dente neonatal removido cirurgicamente**

No pós-operatório a mãe foi orientada a higienizar a área (Figura 8) com solução de Digluconato de Clorexidina 0,12%, 1x ao dia. Sete dias após a cirurgia, a consulta de preservação foi realizada onde verificou-se a completa cicatrização da úlcera (Figura 9) e o conforto do paciente ao se alimentar. Por fim, foram passadas para a mãe orientações sobre a higiene oral do recém-nascido.





**Figura 8. Aspecto do rebordo após a remoção do dente**



**Figura 9. Vista da superfície ventral da língua do lactente 7 dias após o atendimento com a úlcera completamente cicatrizada.**

### 3. DISCUSSÃO

Os dentes natais são aqueles que já estão presentes ao nascimento e os neonatais são aqueles que erupcionam até o trigésimo dia de vida<sup>34</sup>. Corroborando com a literatura, a mãe observou o aparecimento do elemento alguns dias após o nascimento reiterando com as características de um dente neonatal.

A região mais comum de aparecimento de dentes natais e neonatais é a região de incisivos inferiores, mas também há relatos desses elementos em região de incisivos superiores, caninos e molares de ambos os arcos<sup>35,36</sup>. Dados compatíveis com o caso descrito é de um dente neonatal em região de incisivos mandibulares ratificando a literatura.

Com relação a prevalência, há controvérsias entre diferentes autores. Alguns estudos mostram uma proporção de 3:1 da relação mulher-homem para esses elementos. Já outros estudos dizem que as diferenças não são tão significativas<sup>35,36</sup>. Divergindo das referências o presente estudo relata a presença de um dente neonatal em um recém-nascido do gênero masculino.

Conforme Hebling, Zuanon e Vianna (1997), à medida que os dentes natais e neonatais erupcionam, podem ser classificados em quatro categorias: a) coroa em forma de concha, mal fixada ao alvéolo pelo tecido gengival e ausência de raiz, b) coroa sólida, mal fixada ao alvéolo pelo tecido gengival e pouca ou nenhuma raiz, c) erupção da margem incisal da coroa através dos tecidos gengivais, d) edema do tecido gengival com um dente não erupcionado, porém palpável<sup>37</sup>. Pertinente com a literatura, observou-se que o caso em questão pode ser classificado como dente neonatal com erupção da margem incisal da coroa através dos tecidos gengivais.

Clinicamente esses elementos geralmente apresentam coroa pequena, cônica, presença de hipoplasia do esmalte e coloração amarelo-marrom<sup>38</sup>. Condizendo com o caso descrito.

Com relação ao desenvolvimento da raiz, geralmente é pouco desenvolvida ou até ausente<sup>39</sup> semelhante ao nosso relato. O exame radiográfico é de grande importância para o diagnóstico correto desses elementos. A radiografia comprova se o elemento faz parte da dentição decídua normal ou se é supranumerário<sup>40</sup>. No caso em questão, em virtude do paciente se encontrar hospitalizado não houve a possibilidade da realização deste exame e o alto grau de mobilidade demonstrou uma isquemia na mucosa que evidenciava uma raiz muito curta e pouco desenvolvida, que nos possibilitou dispensar assim o exame radiográfico.

Martins et al. (2010) relatam que 85% das erupções são incisivos centrais inferiores decíduos e só uma pequena porcentagem tem sido observada como dentes supranumerários<sup>41</sup>. Mediante o que diz a literatura, podemos afirmar que este caso clínico apresenta características de um dente neonatal supranumerário, fazendo parte da pequena porcentagem dos casos registrados.

De acordo com os estudos de Bodenholff e Gorlin (1963) e também de Alvarez, Crespi e Shanske (1993) para as teorias etiológicas, incluem-se a relação com um fator hereditário, possivelmente por meio de um gene autossômico dominante e história familiar positiva, a possibilidade do posicionamento superficial dos germes dentários em relação ao osso alveolar, a atividade osteoblástica dentro de uma área dos germes dentários, a exposição a tóxicos ambientais e a associação com algumas síndromes e condições sistêmicas<sup>42,43</sup>. Partindo de dados obtidos na anamnese, chegou-se à conclusão de que o caso não tem correlação com história familiar.

Nesse relato o recém-nascido apresentou uma úlcera em região de ventre lingual que tinha como causa o trauma dentário proveniente do dente neonatal em região de incisivos mandibulares. O paciente apresentava grande desconforto ao tentar se alimentar. O mesmo tinha irritabilidade, choro e dificuldade para dormir. A literatura afirma que a presença precoce desses dentes na cavidade oral pode causar uma ulceração traumática estando mais comumente localizada em região de ventre de lingual, caracterizando a DRF<sup>44</sup> e sendo condizente com o caso em questão.

O tratamento escolhido nesse relato foi a exodontia do elemento, pois o mesmo estava causando ulceração na língua e dor na hora da amamentação. O dente também apresentava grande mobilidade podendo ser aspirado acidentalmente pela criança<sup>45</sup>. Segundo a literatura existem basicamente dois protocolos para casos de DRF. Pode ser feito exodontia ou somente regularização do bordo incisal e acompanhamento. A exodontia é eleita quando o dente causa lesões, apresenta mobilidade e é um elemento supranumerário<sup>46</sup>. As características do caso em questão coincidem com os requisitos para a realização do protocolo de exodontia do elemento. O tratamento conservador é escolhido quando o elemento tem boa implantação, faz parte da dentição normal decídua e não causa trauma na mucosa da criança. O caso clínico estudado contraria realização de um protocolo conservador.

## **4. CONCLUSÃO**

Conclui-se que o conhecimento sobre a DRF, bem como a sua prevalência e repercussão no quadro geral de saúde do paciente é importante para que seja realizado o diagnóstico e o tratamento adequado.

A presença do cirurgião dentista em ambiente hospitalar compondo a equipe multidisciplinar pode trazer melhorias para os pacientes internados.

Por fim, podemos concluir que o tratamento proposto para esse caso foi eficiente para a resolução da DRF em região de ventre lingual de paciente recém-nascido hospitalizado, proporcionando melhoria na alimentação, na irritabilidade e na qualidade de vida, tendo o mesmo recebido alta hospitalar.



## REFERÊNCIAS

1. Costacurta M, Maturo P, Docimo R. Riga-Fede disease and neonatal teeth. *Oral Implantol (Rome)*. 2012; 5: 26–30.
2. Neville WB, Damm DD, Allen CM, Bouquot JE. *Patologia Oral e Maxilofacial*. 2 ed. Rio de Janeiro: Guanabara Koogan; 2008.
3. Van der Meij E, de Vries T, Eggink HF, de Visscher JGAM. Traumatic lingual ulceration in a new born: Riga-Fede disease. *Ital J Pediatr*. 2012; 38:20.
4. Campos-Muñoz L, Quesada-Cortés A, Corral-de la Calle M, Arranz-Sánchez D, Gonzalez-Beato MJ, de Lucas R, et al. Tongue ulcer in a child: Riga-Fede disease. *J Eur Acad Dermatol Venereol*. 2006; 7 (20): 1357-9.
5. Ceyhan AM, Yildirim M, Basak PY, Akkaya VB, Ayata A. Traumatic lingual ulcer in a child: Riga–Fede disease. *Clin and Exp Dermatol*. 2009; 34 (2): 186–8.
6. Souza ACRA, Normandia CS, Melo LT, Alvarenga RL, Souza LN. Dientes neonatales: Reporte de un caso y revisión de la literatura. *Avances em Odontoestomatología*. 2011; 27 (5): 253-8.
7. Guzman A, Mendonça G. Dientes natales y enfermedad de Riga Fede. *Dermatología Pediátrica Latinoamericana*. 2005; 3: 1812-9048.
8. Joseph BK, BairavaSundaram D. Oral traumatic granuloma: report of a case and review of literature. *Dent Traumatol*. 2010; 26: 94–7.
9. Kumari A, Singh PK. Diagnosis of Riga–Fede Disease. *The Indian Journal of Pediatrics*. 2019; 86 (2): 191.
10. Díaz ES, Corrales AE, Palmero AM, Hernández JMM. Enfermedad de Riga-Fede. *An Pediatr (Barc)*. 2018; 89 (6):389-90.

11. Correa K, Barrionuevo L. Resolución de úlcera sublingual en paciente con parálisis cerebral: informe de un caso. *Rehabil Integral*. 2017; 12 (1): 8-12.
12. Bedi R, Yan SW. The prevalence and clinical management of natal teeth: a study in Hong Kong. *J Pediatr Dent*. 1990; 6: 85-90.
13. Goho C. Neonatal sublingual traumatic ulceration (Riga-Fede disease): Reports of cases. *J Dent Child*. 1996; 63 (5): 362-4.
14. Danelon M, Emerenciano NG, Garcia LG, Percinoto Cunha RF. Natal teeth associated with Riga-Fede ulcer: case report. *Arch Health Invest*. 2017; 6 (4): 177-180.
15. Janini MER, Ferreira DC, Matheus W. Doença de Riga-Fede: relato de dois casos clínicos. *FONF Ciências*. 2003; 3 (2): 13-6.
16. Senanayake MP, Karunaratne I. Persistent lingual ulceration (Riga-Fede disease) in an infant with Down Syndrome and natal teeth: a case report. *Journal of Medical Case Reports*. 2014; 8 :283.
17. Domingues-Cruz J, Herrera A, Fernandez-Crehuet P, Garcia-Bravo B, Camacho FR. Riga-Fede disease associated with postanoxic encephalopathy and trisomy 21: a proposed classification. *Pediatr Dermatol* 2007; 24: 663–665.
18. Watt-Smith SR, Karen AE, Watt-Smith PA. Deformity of the tongue in a infant: Riga-Fede disease. *Pediatric Child Health*. 2008; 15: 1751-7222.
19. Ekinçi AP, Kobaner GB. Early-onset and persistent traumatic granuloma of the tongue (Riga-Fede disease) associated with neonatal teeth and Down syndrome. *J Eur Acad Dermatol Venereol*. 2019; 33 (3): 131-132.
20. Massler M, Savara BS. Natal and neonatal teeth: a review of twenty-four cases reported in the literature. *J Pediatr*. 1950; 36: 349-59.
21. Galassi MS, Santos-Pinto L, Ramalho LT. Natal maxillary primary molars: case report. *J Clin Pediatr Dent*. 2004; 29: 41-44.

22. Rao RS, Mathad SV. Natal teeth: case report and review of literature. *J Oral Maxillofac Pathol.* 2009; 13 (1): 42-6.
23. Silva DC, Freitas PM, Calvo AFB, Gimenez T, Zanola M, Imparato JCP. Treatment of Riga-Fede disease using laser therapy: clinical case report. *Rev Gaúch Odontol.* 2017; 65 (1): 87-91.
24. Moreira FCL, Gonçalves IMF. Dentes natais e doença de Riga-Fede. *Rev Gaúcha Odontol.* 2010; 58 (2): 257-61.
25. Hayes PA. Hamartomas eruption cyst, natal tooth and Epstein pearls in a newborn. *ASDC J Dent Child.* 2000; 67 (5): 365-8.
26. Leung AK, Robson WR. Natal teeth: a review. *J Natl Med Assoc.* 2006; 98 (2): 226-8.
27. Kuhl S, Schulze RKW, Hansen T, Muller-Hermelink HK, Hans-Ullrich V. Granuloma Riga-Fede (eosinophile traumatic ulcerative granuloma): A variant of a mono-clonal CD30+ lymphoproliferative disorder. *Journal Oral Maxillofacial Pathology.* 2008; 12:1998-393X.
28. Basavanthappa NN, Kagathur U, Bassavanthappa RN, Survaprakash ST. Natal and neonatal teeth: a retrospective study of 15 cases. *European Journal of Dentistry.* 2011; 15: 1305-7464.
29. Jariwala D, Graham RM, Lewis T. Riga-Fede disease. *British Dental Journal.* 2008; 204: 0007-0610.
30. Slayton RL. Treatment alternatives for sublingual traumatic ulceration (Riga-Fede disease). *American Academy of Pediatric.* 2000; 22: 2002-2017.
31. Terzioglu A, Bingul F, Aslan G. Lingual traumatic ulceration (Riga-Fede disease). *Journal Oral Maxillofacial Surgery.* 2002; 60: 0272-2391.
32. Machuca G, Rodríguez S, Vargas MP, Suárez C, Bullón P. Management of Riga-Fede disease: a case report. *Journal of Disability and Oral Health.* 2007; 8: 1470-8558.

33. Bertotti M. Levantamento de dentes natais e neonatais em pacientes atendidos na Unidade de Cirurgia Buco-Maxilo-Facial do Hospital de Clínicas de Porto Alegre – Estudo Retrospectivo. [Dissertação de Mestrado em Clínica Odontológica/Cirurgia e Traumatologia Buco-maxilo-faciais]. Porto Alegre: Faculdade de Odontologia da Universidade Federal do Rio Grande do Sul; 2018.
34. Uzamis M, Olmez S, Ozturk H, Celik H. Clinical and ultrastructural study of natal and neonatal teeth. *J Clin Pediatr Dent.* 1999; 23 (3): 173-7.
35. Wang CH, Lin YT, Lin Y TJ. A survey of natal and neonatal teeth in newborn infants. *J Formos Med Assoc.* 2017; 116 (3): 193-6.
36. Triches TC, Mondardo B, Triches RHC, Cordeiro MMR, Cristovam MAS. Natal and neonatal teeth: two clinical cases report. *Rev Gaúch Odontol.* 2018; 66 (1): 101-105.
37. Hebling J, Zuanon ACC, Vianna DR. Dente Natal: a case of natal teeth. *Odontol. Clín.* 1997; 7: 37–40.
38. Cunha RF, Boer FA, Torriani DD, Frossard WT. Natal and neonatal teeth: review of the literature. *Pediatr Dent.* 2001; 23 (2): 158-62.
39. Kana A, Markou L, Arhakis A, Kotsanos N. Natal and neonatal teeth: A systematic review of prevalence and management. *Eur J Pediatr Dent.* 2013; 14 (1): 27-32.
40. Rafael NC, Sierra CG, Andrade MSR. Manejo de los dientes natales y neonatales. Reporte de dos casos. *Revista ADM* 2016; 73 (2): 92-95.
41. Martins ALCF, Belmont LF, Haddad AE, Corrêa MSNP. Erupção dentária. In: Corrêa, MSNP. *Odontopediatria na primeira infância.* 3. ed. São Paulo: Santos; 2010.
42. Bodenholff J, Gorlin RJ. Natal and neonatal teeth: folklore and fact. *Pediatrics,* Springfield. 1963; 32: 1087-1093.

43. Alvarez, MP, Crespi PV, Shanske AL. Natal molars in Pfeiffer syndrome type 3: a case report. *J. Clin Pediatr Dent*, Birmingham.1993; 18 (1): 21-24.
  
44. Júnior BAS, Lábio RO, Junior RLCA, Barreto MAC, Gonçalves SRJ, Neto DAA et al. Úlcera traumática lingual numa criança (doença de Riga-Fede): relato de caso e revisão da literatura. *Cadernos de Graduação - Ciências Biológicas e da Saúde*. 2011; 13 (14): 137-142.
  
45. Bjuggren G. Premature eruption in the primary dentition-a clinical and radiological study. *Sven Tandlak Tidskr*. 1973; 66 (4): 343-355.
  
46. Shrestha UD. Postoperative follow-up challenge in paediatric cataract surgery in Nepal. *Journal of Nepal Paediatric Society*. 2011; 31 (3): 198-201.

# ANEXO A - TERMO DE CONSENTIMENTO LIVRE E ESCLARECIDO

## AUTORIZAÇÃO PARA DIAGNÓSTICO E/OU EXECUÇÃO DE TRATAMENTO ODONTOLÓGICO NA UEA TERMO DE CONSENTIMENTO LIVRE E ESCLARECIDO

Paciente: \_\_\_\_\_

Por este instrumento de autorização por mim assinado, dou pleno consentimento a esta Universidade para que por intermédio de seus Professores, Assistentes e Alunos devidamente autorizados, realizar o diagnóstico, planejamento e tratamento na minha pessoa, ou da minha responsabilidade, de acordo com os conhecimentos enquadrados no campo das especialidades.

Tenho pleno conhecimento que esta Clínica e/ou Laboratório, aos quais me submeto para fins de diagnóstico e/ou tratamento, tem como principal objetivo a instrução e demonstração para estudante e profissionais de Odontologia. Concordo pois, com toda orientação seguida quer para fins didáticos, de diagnóstico e/ou tratamento.

Concordo plenamente também, que todas as radiografias, fotografias, modelos, desenhos, histórico de antecedentes familiares, resultados de exames clínicos e de laboratório e quaisquer outras informações concernentes ao planejamento de diagnóstico e/ou tratamento, possam ser utilizadas para fins acadêmicos e/ou científicos, podendo ficar de posse da INSTITUIÇÃO.

Estou ciente e autorizo a utilização de fotografias, filmagens, modelos de gesso, exames laboratoriais, radiografias e toda e qualquer forma de material relacionado a minha pessoa e meu tratamento para fins didáticos: aulas, congressos, apresentações e publicações científicas de toda e qualquer natureza.

Comprometo-me a seguir todas as orientações necessárias ao pós-operatório, inclusive com relação aos medicamentos prescritos, a retornar periodicamente para manutenção e controle do tratamento conforme determinação da equipe, podendo ainda ser designado outro profissional apto para realizar acompanhamentos.

Todas estas normas estão de acordo com o código de ética profissional odontológico, segundo a resolução do C.F.O 042/03, resolução CNS/MS 196/96 e com a declaração de Helsinque II.

Manaus, 01 de Novembro de 2018.

\_\_\_\_\_  
Assinatura do Paciente

\_\_\_\_\_  
Assinatura do Pai, tutor ou Responsável pelo Paciente

# ANEXO B – NORMAS DE SUBMISSÃO DA REVISTA AcBO

## Submissões Online

Já possui um login/senha de acesso ? revista Revista da AcBO - ISSN 2316-7262?

[ACESSO](#)

Não tem login/senha?

[ACESSE A PÁGINA DE CADASTRO](#)

O cadastro no sistema e posterior acesso, por meio de login e senha, são obrigatórios para a submissão de trabalhos, bem como para acompanhar o processo editorial em curso.

## Diretrizes para Autores

Documentos com layout final devem ser submetidos seguindo as normas da ABNT para Teses e Monografias(\*), porém obedecendo as características desta Revista Virtual, conforme abaixo:

**Projeto de Pesquisa:** Introdução Teórica, Objetivos, Metodologia e Bibliografia em Normas Vancouver;

**Descrição de Caso:** Introdução Teórica, Descrição do Caso sem limites de imagens, enviadas em arquivos separados, numeradas e com legendas; bibliografia não é totalmente obrigatória em casos clínicos;

**Comentários Científicos Livres:** escritos científicos sem normas definidas, pode ser relato clínico ou comentário sobre assunto científico de interesse dos leitores.

4. O artigo deve ser original, devem constar título e unitermos
5. Resumo em Português e Inglês, com Introdução Teórica;
6. Referências textuais e Finais (Bibliografia) em Normas Vancouver;
7. Apresentado em formato PDF ou DOC/DOCx/RTF (Microsoft Word);
8. Fonte "Times New Roman", tamanho 22 para títulos, 16 para subtítulos e 12 para parágrafos, admitindo-se o uso de **Negrito (Bold)** para destaque de títulos e subtítulos;
9. Tamanho de página A4;
10. Margens superior e inferior: 20mm;
11. Margens esquerda e direita: 25mm;
12. Sem numeração de páginas.

Leia também:

[Manual de Orientação na Elaboração de Referências](#)

[Manual de Normalização de Teses e Dissertações da UNICAMP/FOP](#)

## Condições para submissão

Como parte do processo de submissão, os autores são obrigados a verificar a conformidade da submissão em relação a todos os itens listados a seguir. As submissões que não estiverem de acordo com as normas serão devolvidas aos autores.

1. A contribuição é original e inédita, e não está sendo avaliada para publicação por outra revista; caso contrário, deve-se justificar em "Comentários ao editor".
2. O arquivo da submissão está em formato Microsoft Word, OpenOffice ou RTF.
3. URLs para as referências foram informadas quando possível.
4. O texto está em espaço simples; usa uma fonte de 12-pontos; emprega itálico em vez de sublinhado (exceto em endereços URL); as figuras e tabelas estão inseridas no texto, não no final do documento na forma de anexos.

5. O texto segue os padrões de estilo e requisitos bibliográficos descritos em [Diretrizes para Autores](#), na página Sobre a Revista.
6. Em caso de submissão a uma seção com avaliação pelos pares (ex.: artigos), as instruções disponíveis em [Assegurando a avaliação pelos pares cega](#) foram seguidas.

## Política de Privacidade

Os nomes e endereços informados nesta revista serão usados exclusivamente para os serviços prestados por esta publicação, não sendo disponibilizados para outras finalidades ou a terceiros.