

# **Rosai-Dorfman primário do sistema nervoso central simulando meningioma de tórcula: relato de caso**

Luís Eduardo Rossato Costa<sup>1</sup>, Anderson Rafael Figueiredo de Carvalho<sup>1</sup>, Juan Jose Hinojosa Dorado<sup>1</sup>, Cleomir da Silva Matos<sup>2</sup>, Denis Esteves Raid<sup>2</sup>, Arcelino Vital de Brito<sup>1</sup>, Rusdany Fuentes Collado<sup>1</sup>, Cecília Rondon Pedrosa Grangeiro<sup>1</sup>, Antônio Eduardo Martinez Palhares<sup>3</sup>, Emily dos Santos Franco<sup>3</sup>

## **RESUMO**

*Relatamos o caso de uma mulher de 65 anos de idade, com queixa de cefaleia, portadora de uma lesão expansiva em região posterior da tenda do cerebelo, implantado na tórcula, sugestivo de meningioma pelos exames de imagens, foi submetida ao tratamento neurocirúrgico para ressecção. Ao exame anatomopatológico, foi sugerido diagnóstico de doença de Rosai-Dorfman, confirmado pela imunohistoquímica. Trata-se de uma rara linfadenopatia proliferativa histiocítica, de comportamento benigno, com acometimento mais frequente da cadeia linfonodal cervical e outros sítios extranodais, sendo extremamente rara sua localização no sistema nervoso central, principalmente na fossa posterior, sem acometimento de outras estruturas anatômicas.*

## **PALAVRAS-CHAVE**

*Doença de Rosai-Dorfman, meningioma, sistema nervoso central.*

## **ABSTRACT**

### ***Rosai-Dorfman disease mimicking torculae meningioma: case report***

*We report the case of a woman 65 years old, complaining of headache, carries a lesion in the posterior region of the tent of the cerebellum, implanted in torcula, suggestive of meningioma by imaging tests, was subjected to neurosurgical procedures for resection. When pathological examination suggested a diagnosis of Rosai-Dorfman disease, confirmed by immunohistochemistry. It is a rare proliferative histiocytic lymphadenopathy in benign behavior, with more frequent involvement of cervical lymph node and other extranodal sites, its location is extremely rare in the central nervous system, especially in the posterior fossa without involvement of other anatomical structures.*

## **KEYWORDS**

*Rosai-Dorfman disease, meningioma, central nervous system.*

## **Introdução**

A histiocitose sinusal com linfadenopatia maciça, também conhecida como doença de Rosai-Dorfman (DRD), foi descrita em 1969 por Rosai e Dorfman em quatro casos de linfadenopatia cervical,<sup>7</sup> sendo mais bem caracterizada por esses autores em 1972.<sup>8</sup> Representa uma causa rara de linfadenopatia proliferativa histiocítica, benigna e sem etiologia conhecida, com acometimento mais frequente da cadeia linfonodal cervical, podendo acometer outras cadeias, além de sítios extranodais, como trato respiratório, pele, cavidade nasal, órbita e osso.<sup>6</sup> O envolvimento intracraniano isolado é extremamente raro.

## **Relato do caso**

Paciente do sexo feminino, 65 anos, natural de Óbidos, PA, com história de cefaleia occipital há cerca de três anos, do tipo pontada, de intensidade leve a moderada, acompanhada de epigastralgia e vertigem subjetiva, evoluindo com episódios de queda da própria altura e perdas transitórias da consciência, além de um caso de confusão mental.

Recebeu atendimento médico após três meses do início dos sintomas, no qual foi solicitada tomografia computadorizada (TC) de crânio, que evidenciou lesão expansiva na fossa posterior. Foi encaminhada ao serviço de neurocirurgia do Hospital Universitário

1. Médico-residente do Serviço de Neurocirurgia do Hospital Universitário Getúlio Vargas (HUGV), Manaus, AM.

2. Neurocirurgião do Serviço de Neurocirurgia do Hospital Universitário Getúlio Vargas (HUGV), Manaus, AM.

3. Médico-residente do Serviço de Patologia do Hospital Universitário Getúlio Vargas (HUGV), Manaus, AM.

Getúlio Vargas (HUGV), onde se solicitou ressonância nuclear magnética (RNM) de crânio para melhor avaliação da lesão. Ao exame de imagem, apresentava formação expansiva heterogênea, com intenso realce após contraste, extra-axial, em íntimo contato com a porção posterior da tenda do cerebelo, medindo 2,4 x 5,2 x 4,5 cm, sugerindo como principal hipótese diagnóstica meningioma de tórcula (Figura 1). Na ocasião, negou-se a realizar tratamento neurocirúrgico, apesar das orientações fornecidas sobre a patologia.

Evoluiu com piora da cefaleia em um período de cinco meses, sendo internada no Pronto-Socorro João Lúcio e transferida, posteriormente, para o Hospital Universitário Getúlio Vargas (HUGV). Realizou-se tratamento neurocirúrgico por meio de uma craniotomia suboccipital mediana. A lesão visualizada possuía uma coloração parda, com uma consistência fibroelástica, pouco vascularizada e aderida à dura-máter na região da confluência dos seios. Realizada exérese parcial da lesão tumoral, preservando a parte que se encontrava aderida à tórcula. Evoluiu sem complicações pós-operatórias, sem déficit neurológico e com melhora das queixas anteriores no pós-operatório, recebendo alta hospitalar para acompanhamento ambulatorial pós-operatório.

O exame histopatológico apresentou biópsia do sistema nervoso central constituído pela proliferação de células histiocíticas de citoplasma amplo eosinofílico e núcleos vesiculosos com nucléolos por vezes evidentes. Nota-se ainda a presença de linfócitos preservados no interior do citoplasma dessas células histiocíticas (emperipoese), compatível com a doença de Rosai-Dorfman (Figura 2), sendo confirmada pela imuno-histoquímica, por meio da positividade difusa da S-100 (Figura 3) e CD68 (Figura 4) e negativo para CD1a.

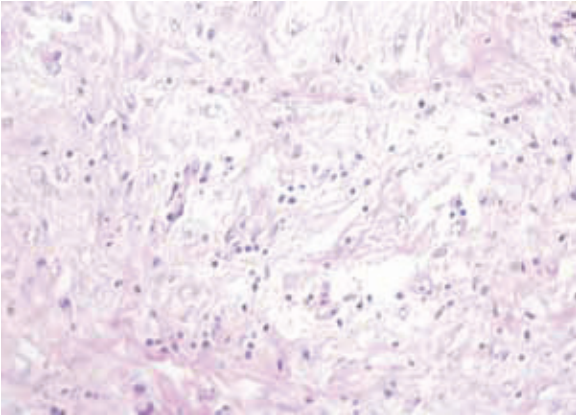
## Revisão da literatura e discussão

A DRD é uma causa rara de linfadenopatia benigna e autolimitada, com etiologia desconhecida, que geralmente cursa com aumento indolor do volume linfonodal, acometendo principalmente a cadeia cervical, podendo se estender a outros sítios linfonodais ou extranodais, de maneira concomitante ou não.<sup>2,6</sup> Acomete em 80% dos casos pacientes jovens, nas primeiras duas décadas de vida, sendo mais comum em negros que em caucasianos, com certa predileção pelo sexo masculino (1,3:1,0).<sup>2,9</sup> Os sinais e sintomas da doença são variados, sendo a febre a apresentação inicial mais comum, seguida de perda de peso e sudorese noturna.<sup>2</sup>

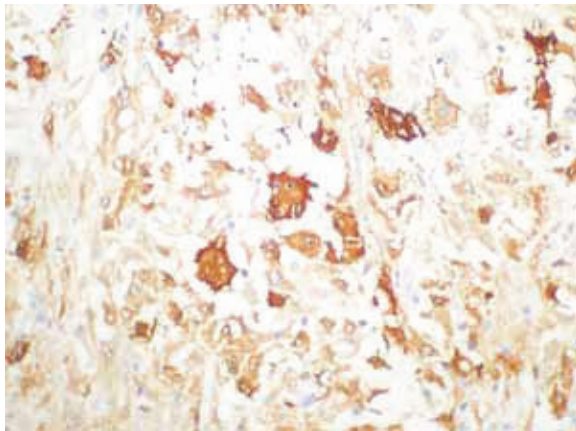
A pele é um sítio extranodal muito comum, além das cavidades nasais, paranasais, órbita e osso.<sup>5,6</sup> O envolvimento extranodal ocorre em 43% dos casos,

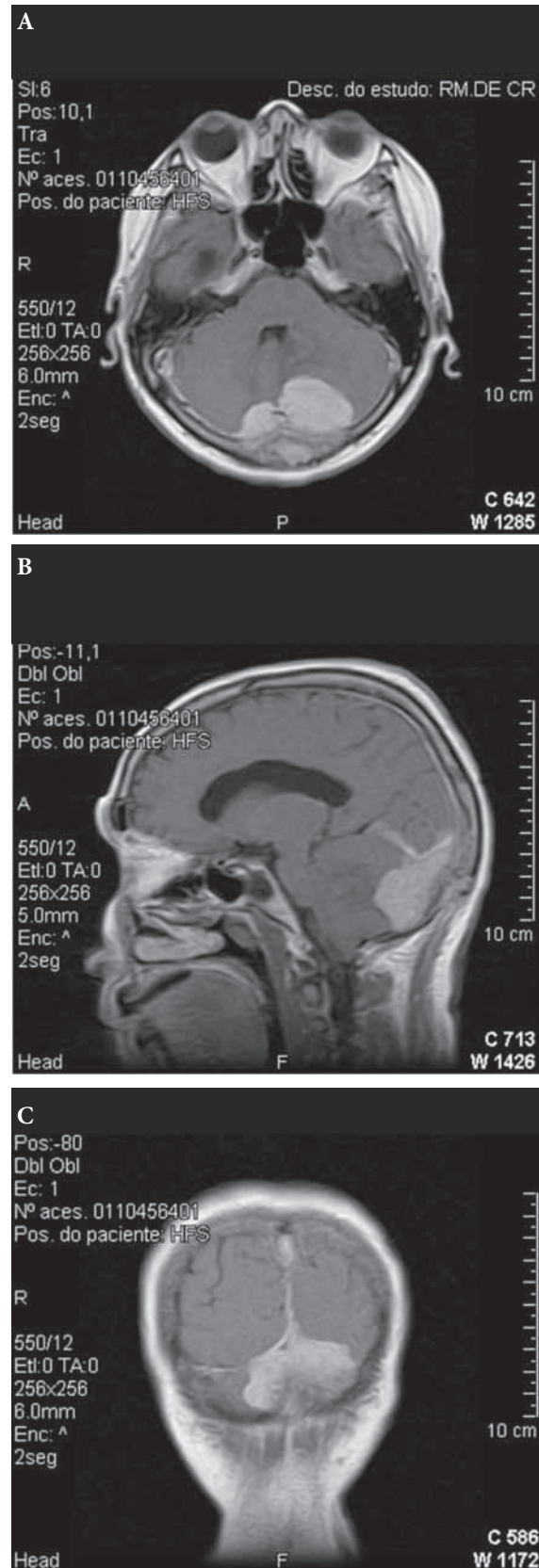

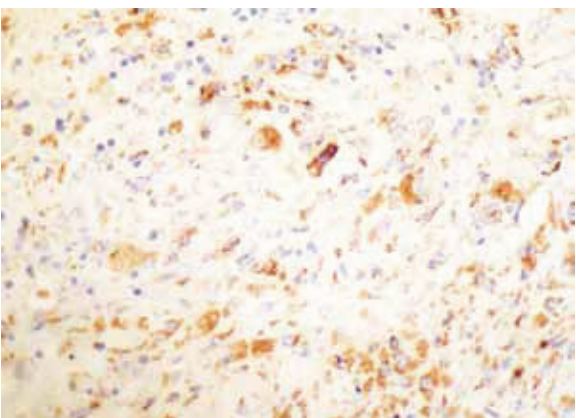
Figura 1 - Ressonância nuclear magnética em T1 demonstrando a lesão. (A) Corte axial. (B) Corte sagital. (C) Corte coronal.



**Figura 2** – Coloração H&E, aumento x, proliferação de células histiocíticas com presença de linfócitos preservados no interior do seu citoplasma (*emperipolesis*).



**Figura 3** – Imuno-histoquímica com positividade difusa para S-100.



**Figura 4** – Imuno-histoquímica com positividade difusa para CD68.

com ou sem acometimento linfonodal.<sup>5</sup> Seu diagnóstico é histopatológico, não havendo dado na história, nem sinais ou sintomas que permitam diagnosticá-lo, fazendo diagnóstico diferencial histopatológico com linfoma,

granuloma de células plasmáticas e histiocitose de células de Langerhans. Histologicamente é caracterizada por proliferação de células histiocíticas, com linfócitos presentes no seu citoplasma e com células de tamanhos variados. Seu diagnóstico é confirmado pela imuno-histoquímica: por meio da positividade para proteína S-100 e negativa para CD1a.<sup>3</sup>

O envolvimento do sistema nervoso isoladamente é muito raro. Quando há acometimento intracraniano, os espectros de sintomas dependem da sua localização, variando desde pacientes assintomáticos até aqueles que apresentam cefaleias (o sintoma mais comum), vertigem, zumbido, náuseas, vômitos e convulsões. Déficits neurológicos focais podem ser encontrados na dependência da localização do tumor, que pode ser único ou apresentar-se com múltiplas lesões.<sup>1,3</sup> As regiões com maior frequência de implantação intracraniana incluem a convexidade, parassagital, supratentorial, seio cavernoso e região petroclival.<sup>4</sup>

Os exames de imagem revelam lesões de baixa densidade na TC e baixa intensidade em T2 na RMN, com edema perilesional, sem acréscimo de imagem após administração de contraste, fazendo diagnóstico diferencial com meningiomas e outras lesões intracranianas, como tumores gliais.<sup>1,3</sup>

O tratamento de escolha é cirúrgico, com remissões longas e bom prognóstico.<sup>1,3</sup>

Portanto, a DRD representa um diagnóstico diferencial para as linfadenopatias e para os tumores intracranianos, principalmente com os meningiomas, pois essas lesões podem simular um meningioma pelo quadro clínico como pela imagem, devendo ser cogitada, apesar de sua rara incidência.

## Referências

1. Andriko JA, Morrison A, Colegial CH, Davis BJ, Jones RV. Rosai-Dorfman disease isolated to the central nervous system: a report of 11 cases. *Mod Pathol*. 2001;14(3):172-8.
2. Arruda JS. Linfadenopatia cervical, histiocitose sinusal, doença de Rosai-Dorfman. *Rev AMRIGS*. 2006;50(4):331-3.
3. Avramov T. Rosai-Dorfman disease with infra-tentorial localization: a case report. *J IMAB*. 2009;15:82-3. Annual Proceeding (Scientific Papers) 2009, book 1.
4. Konishi E, Ibayashi N, Yamamoto S, Scheithauer BW. Isolated intracranial Rosai-Dorfman disease (sinus histiocytosis with massive lymphadenopathy). *AJNR Am J Neuroradiol*. 2003;24(3):515-8.
5. Landim FL, Rios HO, Costa CO, Feitosa RGF, Rocha Filho FD, Costa AAA. Doença de Rosai-Dorfman cutânea. *An Bras Dermatol*. 2009;84(3):275-8.
6. Pinto DCG, Vidigal TA, Castro B, Santos BH, Sousa NJA. Doença de Rosai-Dorfman como diagnóstico diferencial de linfadenopatia cervical. *Rev Bras Otorrinolaringol*. 2008;74(4):632-5.

7. Rosai J, Dorfman RF. Sinus histiocytosis with massive lymphadenopathy. A newly recognized benign clinicopathological entity. Arch Pathol. 1969;87(1):63-70.
8. Rosai J, Dorfman RF. Sinus histiocytosis with massive lymphadenopathy: a pseudolymphomatous benign disorder. Analysis of 34 cases. Cancer. 1972;30(5):1174-88.
9. Santra G, Das BK, Mandal B, Kundu SS, Bandopadhyay A. Rosai-Dorfman disease. Singapore Med J. 2010;51(10):173-5.

**Endereço para correspondência**

Luis Eduardo Rossato Costa  
Rua Salvador, 113, ap. 704-A,  
Condomínio Residencial Vida,  
Bairro Adrianópolis  
69057-040 – Manaus, AM  
Tel.: (92) 9357-7582  
E-mail: luiserc@yahoo.com.br